

X 3.14

Die Schwerhörigkeit

durch

Starrheit der Paukenfenster.

Von

Dr. Rudolf Panse,
Dresden-Neustadt.

Mit 2 lithogr. Tafeln und 15 Originalabbildungen im Texte.

ROYAL COLLEGE OF PHYSICIANS, EDINR. LIBRARY.

Jena,
Verlag von Gustav Fischer
1897.

Alle Rechte vorbehalten.

Meinen guten Eltern.

Vorwort.

Nachdem zur Zeit die grossartigen Fortschritte und Erfolge in der Behandlung der Ohreiterungen und ihrer Komplikationen das Interesse der Ohrenärzte fast zu sehr in Anspruch genommen haben, halte ich es für angebracht, da diese Arbeiten zu einem gewissen Abschluss gediehen sind, Umschau zu halten, wo die Otiatrie bei der Entwickelung der funktionellen Behandlung des schallleitenden Apparates stehen geblieben ist und welches die nächsten Schritte sein könnten, die uns dem Ziele näher bringen, alle Schallleitungshindernisse beseitigen zu können.

Ein Teil der Studien zu dieser Arbeit, die sich auf die letzten 5 Jahre erstrecken, wurde mir durch das liebenswürdige Entgegenkommen verschiedener Kollegen ermöglicht. Dr. DELSTANCHE zeigte mir in Brüssel die Anwendung des Raréfacteurs nach Einspritzung von flüssiger Vaseline ins Mittelohr, Dr. MIOT in Paris führte mir eine Mobilisation de l'étrier in seinem Ambulatorium vor, GELLÉ die Anwendung des Audiphone. Dr. DUNDAS GRANT in London verschaffte mir Zutritt zu TOYNBEE's altberühmter Sammlung und Katalog, Prof. POLITZER gestattete mir Einblick in seine hervorragende Präparatensammlung und Poliklinik. Unter Prof. HABERMANN's Leitung konnte ich, leider nur 6 Wochen, in Graz meine histologische Technik und Erfahrung vervollständigen und er war so liebenswürdig, an seiner wohl einzig reichen histologischen Sammlung die von mir gefundenen so wichtigen Adhäsionen zwischen Stapes und häutigem Labyrinth zu bestätigen.

Endlich stellte mir Prof. COZZOLINO-Neapel seine Mitteilungen über die Operation am runden Fenster und Dr. GARNAULT-Paris seine zum Teil noch unveröffentlichten ausgedehnten Arbeiten über Extraktion von Kolumella und Stapes am Tier und Menschen zur Verfügung.

Ihnen Allen sei an dieser Stelle mein verbindlichster Dank ausgedrückt.

Vor allem aber sei meinem hochverehrten Lehrer, unserem Altmeister SCHWARTZE Dank für das Vertrauen, mit dem er mich als seinen ersten Assistenten die erste Steigbügeloperation, die mit Abtragung der lateralen Atticuswand und Ausmeisselung der Platte ausgeführt wurde, vornehmen liess.

Inhalt.

Seite

Einleitung 1
I. Anatomie 3
Das ovale Fenster 3
Das runde Fenster 12
II. Physiologie 19
Der Steigbügel 22
Das runde Fenster 25
Der ganze Schallleitungsapparat 30
Das Hören durch den Knochen 40
III. Pathologie 43
Fälle von Starrheit der Paukenfenster 52
1. Fälle von einfacher Starrheit 55
2. Fälle von knöcherner Ankylose 63
2b. Fälle von Verkalkungen des Steigbügelgelenkes 86
3. Toynbee's Fälle 89
4. Fälle von Steigbügelstarrheit, bei denen Mitbeteiligung des inneren Ohres oder der Gehörnerven erwähnt wird . . . 96
5. Fälle von Erkrankung des runden Fensters 104
Toynbee's Katalog. Fenestra rotunda 105
Toynbee's Katalog. Veränderungen der Fenestra rotunda ohne Krankengeschichte 106
Tabellen 106
Statistik 142
Das Trommelfell 144
Beschaffenheit der Tube 145
Beschaffenheit der Pauke 146
Veränderungen am Stapes selbst 148
Beschaffenheit des runden Fensters 153
IV. Ätiologie 159
V. Verlauf und Symptome 166
Schwindel und Geräusche 166
Hörvermögen 167
Vorhersage 170
Gesamtbild der Starrheit der Paukenfenster 170
VI. Diagnose 173
Hörprüfung 174

Seite
VII. Therapie 184
Nicht operative Behandlung 184
Prophylaxe 184
Allgemeinbehandlung 185
Lokalbehandlung 187
Luftdouche 187
Trommelfellmassage 188
Drucksonde 190
Operative Behandlung 192
Mobilisation 196
Beobachtungen von Ausstossung des Steigbügels 201
Tierversuche 203
Fälle von operativer Entfernung des Steigbügels 206
Operationen am runden Fenster 237
Erfolge der Steigbügelentfernungen 238
Physiologie des pathologischen Gehörorganes 248
Versuche, die Wirkung des künstlichen Trommelfelles zu erklären 250
Indikation 257
Technik 258
VIII. Schluss 266
Nachtrag 266
Verzeichnis der Abbildungen 268

Abkürzungen.

M. f. O. = Monatsschrift für Ohrenheilkunde.
Z. f. O. = Zeitschrift „ „
A. f. O. = Archiv „ „
H. d. O. = Handbuch der „
V. A. = Virchows Archiv.

Trfll. = Trommelfell.
Prom. = Promontorium.
Fen. rot. = Fenestra rotunda.

R. = RINNE's Versuch.
W. = WEBER's Versuch.
Flz. = Flüsterzahlen.
St. = Gewöhnliche Stimme oder Sprache.
c. = (Uhr) contact.

Einleitung.

Alle Ohrenleiden, welche zur Beeinträchtigung des Hörvermögens führen, suchen wir in zwei grosse Gruppen zu trennen, in die des schallleitenden und die des schallempfindenden Apparates.

Die Verbindung zwischen beiden Apparaten bilden anatomisch und klinisch die in dem hinteren Teile der Labyrinthwand der Paukenhöhle gelegenen beiden Fenster, auf sie müssen direkt oder indirekt auch alle Störungen des schallleitenden Apparates wirken, welche das Hörvermögen herabsetzen.

Fehlen des äusseren Ohres, fast totaler Verschluss des äusseren Gehörganges, ausgedehnte Verkalkung, hochgradige Einziehung und Atrophie des Trommelfelles, ausgedehnte Narben oder Durchlöcherungen desselben, Erkrankung und völliger Verlust der Gehörknöchelchen sind ebensowenig wie Erkrankung der Schleimhaut oder der knöchernen Paukenwände, Anhäufung von Schleim oder Eiter in der Pauke, Neubildungen aller Art mit wesentlicher Herabsetzung des Hörvermögens verbunden, solange sie nur die Schallwellen zu den Fenstern gelangen lassen.

Je mehr mit der Ausbildung unserer Untersuchungsmethoden das Gebiet der nervösen Erkrankungen eingeschränkt wurde, je mehr sich die Erkenntnis Bahn brach, dass viele Erkrankungen, die früher als nervös oder konstitutionell betrachtet wurden, durch Erkrankungen des schallleitenden Apparates bedingt waren, desto mehr Ohrenleiden wurden der Behandlung zugänglich, während die Therapie der nervösen Erkrankungen des Ohres nur ganz all-

mähliche Fortschritte zu verzeichnen hatte. So näherten wir uns mehr und mehr der Grenze des schallempfindenden und schallleitenden Apparates: den beiden Fenstern. Wie weit wir vom Ziele, alle Schallleitungshindernisse zu beseitigen, noch entfernt sind, zeigen uns die Tabellen der verschiedenen Statistiken, in denen z. B. bei BEZOLD[1]) Sklerose mit 7,0 %, Residuen v. Otitis media purulenta mit 9,5 % aller Ohrenkranken aufgeführt sind, bei denen durch die Behandlung bisher kaum etwas erreicht wurde.

[1]) Überschau p. 28.

I. Anatomie.

Das ovale Fenster.

Die Fenestra ovalis oder vestibuli [1]) (s. Fig. 1) liegt in der Pelvis ovalis, einer etwa 2 mm tiefen Grube von elliptischem Umriss, welche oben durch den Facialiswulst, unten das Promontorium, vorn

Fig. 1. Die mediale Wand der Paukenhöhle.
1. Facialiskanal. 2. Rostrum cochleare, Tensorsehnenaustritt. 3. Stapeskopf. 4. Stapediussehne. 5. Eminentia pyramidalis. 6. Promontorium. 7. Nische des runden Fensters.

durch das Rostrum cochleare, der Umbiegungsstelle des Tensor tympani, hinten durch die Eminentia stapedii seu pyramidalis und der von dieser zum Promontorium ziehenden Knochenbrücke begrenzt wird. Die Öffnung der Grube beträgt 4 : $2^1/_2$ mm, ihre Tiefe 2 mm. In dem Facialiskanal befindet sich an der Pelvis ovalis häufig eine ovale Lücke. Die Fenestra ovalis hat eine Länge von 3 mm, die grösste Breite von $1^1/_2$ mm. Ihre Gestalt entspricht der

[1]) Schwalbe, Anatomie der Sinnesorgane, p. 475.

der Fussplatte des Steigbügels, der untere Rand ist etwa geradlinig, der obere konkav mit einer grösseren Ausbuchtung vorn, der hintere Vereinigungspunkt beider ist mehr abgerundet als der vordere. Entsprechend der Neigung der inneren Paukenwand ist der obere Rand der Fen. oval. mehr lateral gelegen als der untere.

Der Steigbügel[1]) ist das am meisten medial gelegene der drei Gehörknöchelchen. Seine Länge beträgt von der Vestibularseite der Fussplatte bis zum Köpfchen durchschnittlich 3,7 mm.

Man unterscheidet an einem wohlgebildeten Exemplar, das Köpfchen, die beiden Schenkel und die Fussplatte.

Der Kopf verbindet sich mit dem Processus lenticularis seu Os Sylvii des langen Ambossschenkels, und trägt zu dem Zweck eine runde flache Gelenkgrube, welche mit hyalinem Knorpel überzogen ist und durch die Regelmässigkeit ihrer Gestalt einen ausgezeichneten Orientierungspunkt für den hinteren Teil der Paukenhöhle bildet. Er besitzt hinten eine Rauhigkeit oder einen Fortsatz zum Ansatz der Stapediussehne.

Das Capitulum stapedis ist durch eine verschieden stark ausgeprägte Abschnürung, den Hals, von den Schenkeln abgesetzt und öfters nach vorn, hinten oder auch oben verbogen.[2])

Im Kopf ist ein grösserer Markraum enthalten, von welchem einige Gefässe ausgehen und welcher an Macerationspräparaten nicht selten mit den Rinnen der Schenkel zusammenhängt.[3])

Dem architektonischen Aufbau eines Gewölbebogens entsprechend sind die Schenkel nicht massiv sondern im Querschnitt ⌣ förmig. Dem Zug des Stapedius angemessen ist der hintere Schenkel mehr gebogen und dicker, 0,8 mm, der vordere gestreckter und dünner, 0,6 mm und spiralig gedreht.

Der Abstand von der Basis bis zum Gipfel des Schenkelbogens beträgt 2,2 mm. Etwas von beiden Polen entfernt inserieren die Schenkel auf der Fussplatte.

Die Basis stapedis hat von medial betrachtet ungefähr die Gestalt der gegenseitigen Fusssohle, der untere Rand ist gerade oder leicht konkav, der obere ungleichmässig, vorn mehr gewölbt, der hintere

---

[1]) Um die Ehre der Entdeckung des Steigbügels streiten sich nach Valsava (p. 24) Columbus, Johannes Philippus et Ingrassia, Eustachius.

[2]) Urbantschitsch. A. f. O. XI. 6.

[3]) Merkel, topograph. Anat. I. p. 495.

Pol mehr abgerundet als der vordere. Die tympanale Fläche ist konkav, die vestibulare unregelmässig konvex, indem ähnlich der Fusssohle eine breite seichte Furche quer über die Basis in eine vordere plane oder schwach konvexe und eine hintere stark konvexe Hälfte teilt.

Nach EYSSEL[1]) beträgt ihre Länge 3 mm, ihre Breite in der Mitte 1,2 mm, mehr nach vorn 1,5 mm. Ihre Flächengrösse beträgt 2,827 qmm.[2]) Die knöcherne 30 μ dicke Fussplatte hat eine Randverdickung von 60 μ, in welcher ein HAVERSI'sches Kanälchen circulär und an den Polen ein Gefäss verläuft. Der Knochenrand wird an der Stelle, wo die Stapesschenkel entspringen, 180 μ breit und 70 μ hoch, hinten 400 μ breit und 240 μ hoch.

Die vestibulare Seite der knöchernen Stapesplatte wird, durch Knochenwärzchen, welche in entsprechende Vertiefungen eingreifen, mit ihr verbunden, um das Doppelte durch eine Platte hyalinen Knorpels verstärkt, welcher sich auf die tympanale Seite umbiegt. In die vollkommen homogene Grundsubstanz sind zahlreiche 9—15 μ grosse längliche Knorpelzellen eingestreut, welche meist nur einen Kern besitzen und zunächst dem Knochen mehr rundlich, nach aussen mehr spindelförmig gestellt sind.

Das Gewicht des Stapes beträgt durchschnittlich 0,002 g nach EITELBERG'S Untersuchungen.[3])

ZUCKERKANDL[4]) beschreibt eine konstant vorkommende Art. stapedia, die als ein Zweig der Art. stylomastoidea durch eine dreieckige Lücke aus dem Mittelstück des Fallopischen Kanals heraustritt, die Membr. obturatoria des Stapes durchbohrt, auf das Promontorium übergeht und entweder mit einem Zweige der A. nerv. Jacobs. concomit. anastomosiert oder vorher noch sekundäre Anastomosen bildet. Sie giebt feine Ästchen zum vorderen und hinteren Schenkel des Steigbügels, zur Membr. obturat. und zur Stapesplatte ab.

Ausserdem gehen noch mehrere Ästchen zur Fen. ovalis aus der A. stylomast. ab.

Die Blutgefässe, Vene und Arterie, verlaufen in den Kanälchen

[1]) A. f. O. V.

[2]) HELMHOLTZ, Mechanik der Gehörknöchelchen p. 36.

[3]) M. f. O. 1884 p. 83.

[4]) M. f. O. 1873 N. 1. Ref. A. f. O. IX. 300.

der Gehörknöchelchen nebeneinander und sind von einer deutlichen eng anliegenden Endothelhülle umkleidet.[1])

Das Gefässbündel befindet sich in einem kanalartigen Raum, der es vom Knochen trennt. Nur an wenigen Stellen bemerkt man feine zellige Verbindungsblätter, welche in schiefer Richtung, auch gegenläufig den freien Raum durchsetzen und das Gefässbündel mit der gegenüberliegenden Knochenwand verknüpfen.

Nach aussen ist der Kanal nicht unmittelbar durch die nackte Knochensubstanz begrenzt, sondern durch ein den HAVERSI'schen Kanal auskleidendes Endothel. Die von den Kernen eingenommenen Stellen der Endothelzellen liegen häufig in kleinen Ausbuchtungen der angrenzenden Knochensubstanz. Wir haben es in diesen Kanälchen mit circumvaskulären, pervaskulären Lymphkanälen zu thun.

Für die Entwickelung des Steigbügels glaubt SCHWALBE[2]) die verschiedenen Theorien folgendermassen vereinigen zu können.

Nach FRASER und SALENSKY entsteht der Steigbügel aus dem periarteriellen Gewebe der Arteria mandibularis zunächst als ein knorpeliger Ring. Die Platte bildet sich, wie von GRUBER und PARKER sicher nachgewiesen, durch Hineinwachsen von Bindegewebe aus der Labyrinthwand. SCHWALBE nimmt nun eine spätere Vereinigung dieser Teile an.

Dieselbe Auffassung gewinnt HERTWIG[3]) [4]) aus den Untersuchungen von SALENSKY, GRADENIGO und RABL.

Für diese Auffassung spräche auch die Innervation. Der Muskel des Steigbügels wird vom Nerven des zweiten Schlundbogens, dem Facialis, versorgt. Er bildet eine zusammengehörige Gruppe mit dem M. stylohyoideus und dem hinteren Bauch des Biventer. . Der Muskel des Hammers empfängt einen Ast des Trigeminus, welcher der Nerv des Kieferbogens ist.

Auf dem Kongress in Rom trug SIEBENMANN[5]) das Resultat seiner Untersuchungen über das erste Auftreten der Gehörknöchelchen vor: Das Blastem der verknorpelten Labyrinthkapsel findet sich schon in der 4. Woche. Die Bildung des Annulus stapedialis, der ersten

---

[1]) RAUBER, A. f. O. XV. 85.

[2]) Anatomie der Sinnesorgane p, 496.

[3]) H. d. O. I. 150.

[4]) Entwickelungsgeschichte p. 509.

[5]) Ref. A. f. O. XXXVII. 98.

Anlage des Stapes, fällt beim Menschen in den Anfang der 5. Schwangerschaftswoche, diejenige von Hammer und Amboss in die 6. Woche.

Schon in seinen jüngsten Stadien berührt das Blastem des Annulus stapedialis locker sowohl die Labyrinthkapsel, als auch das dorsale Ende des Vorknorpels des zweiten Kiemenbogens. Der Stapes ist n i c h t doppelten Ursprunges. Die Verknöcherung des Steigbügels erfolgt etwas später als die von Hammer und Amboss, aus 4 Centren, einem der Basis, je einem der Schenkel und einem im Köpfchen.

Die Entwickelungsgeschichte kann uns Anhaltspunkte zur Entscheidung von pathologischen Ankylosen oder Entwickelungsanomalien geben.

Der Rand der Fen. ovalis ist, [1]) wie die Stapesplatte, mit einer 70 μ dicken Schicht von hyalinem Knorpel überzogen, der sich auf der vestibularen Seite der Labyrinthkapsel bis auf 400 μ umschlägt. Der Rand ist von verschiedener Dicke, am hinteren Pole 500 μ, am vorderen 300 μ, in der Mitte des oberen Randes 180 μ, in der Mitte des unteren 150 μ. Mit ihm ist der Rand der Steigbügelfussplatte verbunden durch das Ringband, Ligamentum annulare, syndesmosis tympanostapedia, [2]) welche am vorderen Pole eine Breite von 100 μ, hinten eine solche von 15 μ, oben und unten von 30 μ hat. Da der Rand der Basis dünner als der der Fen. ovalis ist, ergiebt sich im Durchschnitt eine keilförmige Gestalt des Ringbandes, welche noch dadurch verändert wird, dass beide Ränder winklig vorspringen, sodass die mittleren Fasern des Bandes eine geringere Breite besitzen als die vestibulären und tympanalen.

Die grössere Stärke des Ringbandes am hinteren Pole war schon VALSALVA [3]) bekannt: Circa verô hanc Membranam, per quam Basis Stapedis cum Fenestrâ Ovali connectitur; adhuc adverto, quod ipsa non eâdem undequaque pollet firmitudine; sed videtur ex illâ parte firmior esse, qua Musculus Stapedis Capitulo infigitur ut saepè ego, dum stapedem à Fenestrâ in recenti Aure distraherem, majorem ibidem sentiendo resistentiam, observavi.

BUCK [4]) erklärt das Ringband als überall gleich dick und lang.

---

[1]) SCHWALBE, p. 502.

[2]) Die anatomische Nomenklatur p. 29.

[3]) De aure humana p. 24.

[4]) Z. f. O. I. 2. 133.

Jedenfalls finden sich nicht an allen Präparaten die eben geschilderten Feinheiten.

Entsprechend dem Bau des Lig. annulare ist der Steigbügelplatte am vorderen Pol eine 11 mal grössere Bewegung möglich als am hinteren. [1]) Vom Amboss gelöst und vom Vorhof nach aussen gedrängt, macht der Steigbügel eine Hebelbewegung, wodurch sich das Köpfchen nach hinten und unten verschiebt.

Das Band besteht aus Bündeln von Bindegewebsfibrillen, in welche elastische netzförmig verbundene Fasern, besonders vorn und hinten beigemischt sind. Es inseriert beiderseits am Perichondrium, welches in das Periost des Vestibulum resp. des Stapes übergeht, ist also eine Symphyse. Das Periost des Vestibulum geht unverändert und ununterbrochen über das Gelenk auf die vestibulare Seite der Fussplatte über.

Im J. 1894 teilte BARTH [2]) in Bonn seine Untersuchungen über das Ringband mit. Dasselbe setzt sich nicht einfach an den Knochen an, sondern seine Fasern setzen sich noch eine ganze Strecke in den Knochen fest. BARTH bringt diese Fasern mit den durchbohrenden Fasern Sharpeys in Beziehung und hält sie für Reste der ursprünglichen, bindegewebigen Grundlage des Knochens: „das Ligamentum annulare ist als ein nicht verknöcherter Teil der bindegewebigen Labyrinthkapsel aufzufassen."

Ausser durch das Ringband ist der Stapes noch durch verschiedene Schleimhautfalten mit der Paukenwand verbunden, besonders in der Nähe der Stapediussehne, deren grösste, die Steigbügelfalte den ganzen Steigbügel und die Sehne einhüllt und bisweilen die Öffnung zwischen den Schenkeln und der Fussplatte ausfüllt. [3])

Was die Häufigkeit dieser Schleimhautfalten anbetrifft, so fand BRYANT [4]) in 109 untersuchten Schläfebeinen nur 3 mal den Stapes vollkommen frei von solchen. Das ist bei der Beurteilung pathologischer Verhältnisse wohl zu berücksichtigen.

Der Musculus stapedius liegt neben und parallel dem absteigenden Teil des N. facialis und mündet aus der Eminentia pyramidalis mit einer 2 mm langen Sehne, welche sich in stumpfem

[1]) HELMHOLTZ l. c.
[2]) A. f. O. XXXVII. 100
[3]) SCHWALBE l. c. 512.
[4]) Z. f. O. XXII. 100.

Winkel nach abwärts an der hinteren untern Seite des Stapesköpfchens und wohl auch am Proc. lenticularis des Ambosses inseriert.[1]) Die Länge der Sehne von der Spitze der Pyramide bis zur Insertion beträgt 1,0—2,0 mm, im Durchschnitt 1,2 mm, ihr Ansatz ist bisweilen verknöchert.

Der Steigbügelmuskel wird innerviert von einem Aste des Facialis (s. a. unter Entwickelung).

Die Wirkung des Steigbügelmuskels auf den Stapes vollzieht sich nach EYSSEL folgendermassen: Die Sehne setzt sich von hinten und etwas von innen kommend an die hintere Seite des Collum an. Ihre Zurichtung liegt mit der langen Axe der Basis in einer Ebene. Die Componente, welche den Steigbügel von aussen nach innen zu ziehen bestrebt ist, wird an der Ausführung dieser Bewegung sehr bald an der hinteren Seite des Lig. annulare wegen der Kürze und Festigkeit des Bandes auf beträchtlichen Widerstand stossen und nun ist ein Hypomochlion für den Winkelhebel gewonnen, dessen einer Arm (hinterer Schenkel), durch den zweiten, bedeutend grösseren Teil der Kraft des M. stapedius nach hinten, dessen andrer Arm nach aussen bewegt wird. Bei dieser Bewegung wird ein Teil des Lig. annul. als Axenband fungieren, er wird weder nach aussen noch nach innen gedrängt und demgemäss werden hier die Fasern des Ligamentes ihre rein transverselle Richtung beibehalten. Diese vertikal auf den langen Durchmesser des Stapes stehende Axe liegt etwa 300 μ vom hinteren Pole entfernt. An allen Teilen des Lig., welche von diesem Axenteile nach vorn liegen, konvergieren die korrespondierenden Fasern der oberen und unteren Seite lateralwärts, die nach hinten gelegenen Teile dagegen zeigen das umgekehrte Verhalten.

Nach BEZOLD[2]) fixiert der Stapedius den Stapes am hinteren und am unteren Rande.

Topographische Anatomie. Wohl angeregt durch die neueren intratympanalen Eingriffe giebt B. ALEXANDER RANDALL in den Transactions of the American otological Society 1894 p. 89 einige topographische, für solche Eingriffe wichtige Untersuchungen bekannt und kommt zu folgendem Schluss. „In der Vertikalebene wurde der Kanal (Meatus externus) ohne

[1]) URBANTSCHITSCH, A. f. O. XI. 6.

[2]) A. f. O. XVI. 37.

Ausnahme aufwärtsgerichtet gefunden, ausser dem innersten Teil. Der Winkel wechselte von 5° bis 17°. Mehr als ein Drittel der Fälle, rechts 36, links 39 zeigten eine Steigung von 10°, und die Winkel darüber und darunter waren ungefähr gleich an Zahl und Graden, rechts im Mittel 11,37° links 10,9°, Differenzen der beiden Seiten waren selten. In der Horizontalebene wurde eine Neigung von 10° nach vorn etwa ebenso häufig gefunden, 31 mal rechts, 30 mal links, die Mittelwerte waren 9,99° resp. 8,94°. Unterschiede zwischen beiden Seiten waren weniger häufig, überschritten aber nie 7°. Die Differenzen an verschiedenen Schädeln betrugen aber bis 20°, in einem Fall bestand sogar eine Neigung nach hinten um 2°.

In den 100 Schädeln war 40 mal der Stapes vorhanden und wurde gesehen völlig 9 mal, 22 mal zum Teil verborgen durch den Annulus tymp. und 9 mal völlig verborgen. Wichtig für die Sichtbarkeit ist der Neigungswinkel des Gehörgangs, betrug er weniger als 10°, wie in 8 Fällen, so wurde er nur einmal gesehen, 4 mal zum grossen Teil, 3 mal ganz verborgen. In 18 Fällen mit Neigungswinkel über 10° wurde er 5 mal ganz gesehen, in 9 zum Teil, in 4 gar nicht.

Unter den 100 Fällen, bei denen der Stapes fehlte, war das ovale Fenster bei Neigung unter 10° in 14% frei sichtbar, in 45% zum Teil, in 41% gar nicht, bei mehr als 10% Steigung in 39% frei, in 48% zum Teil in 13% gar nicht sichtbar. Also je steiler der Meatus ansteigt, desto mehr ist vom Stapes sichtbar. Für 100 Schädel ohne Winkelbestimmung waren die Zahlen folgende: Stapes 61 mal vorhanden und frei sichtbar in 33, teilweise in 24, gar nicht in 4 Fällen.

Fen. ovalis frei in 98 = 49%, teilweise verborgen in 64 = 32%, ganz versteckt in 38 = 19%.

GARNAULT [1]) untersuchte 200 Schläfebeine von 100 Schädeln aus den Pariser Katakomben und konnte rechts die Nische des ovalen Fensters

gut bei 18, teilweise bei 51, nicht bei 31, links
„ „ 22, „ „ 51, „ „ 27

Fällen sehen.

[1]) Extrait des Comptes rendues des séances de la société de Biologie. 25. April 1896.

Nach RANDALL's Untersuchungen ist also der Steigbügel oder das ovale Fenster in etwa der Hälfte der Schläfebeine frei sichtbar, in $^1/_3$ zum Teil, in $^1/_5$ gar nicht.

GARNAULT fand das ovale Fenster in $^1/_3$ gut sichtbar, in $^1/_2$ teilweise, in $^1/_4$ nicht. Am Lebenden oder bei erhaltenen Weichteilen liegen die Verhältnisse natürlich viel ungünstiger.

Die Entfernung des Stapesköpfchens vom Trommelfell beträgt $2\,^1/_2 - 3$ mm.

Die Richtung der Ebene der Fussplatte ist spitzwinklig zu der des Trommelfells, so dass der vordere Teil dem Trommelfell näher liegt. (Fig. 2.)

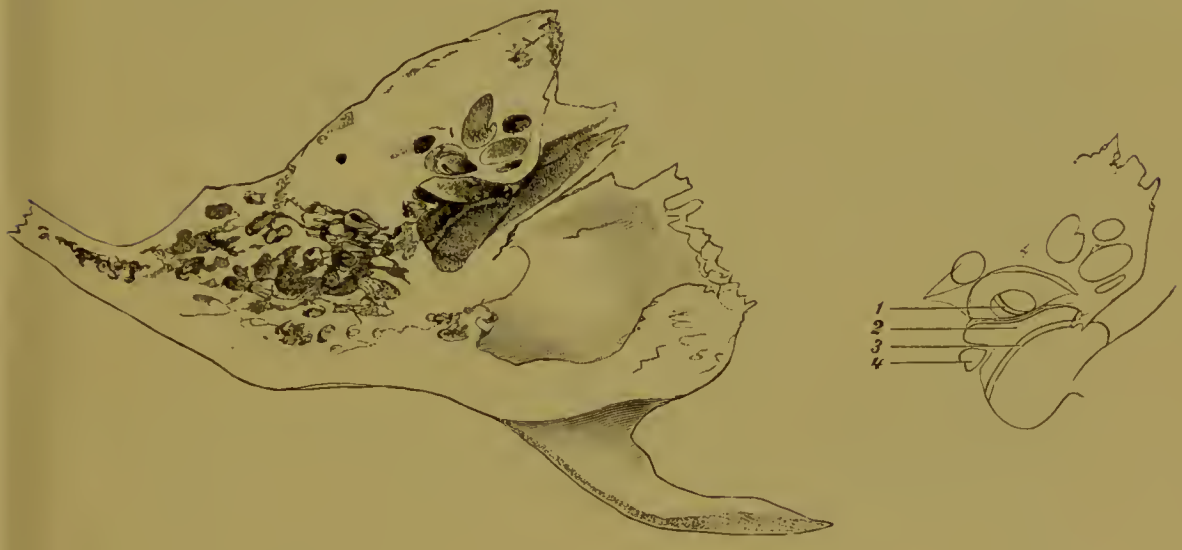

Fig. 2. Horizontal-Sägeschnitt durch das rechte Schläfebein von oben.
1. Anfang der Lamina spiralis ossea. 2. Promontorium. Zwischen beiden der untere Rand des ovalen Fensters. 3. Limbus des Trommelfells. 4. Facialiskanal, absteigender Teil.

Die Entfernung der Fussplatte vom häutigen Labyrinth wurde von Steinbrügge studiert. [1])

An der Schneckenseite des Utriculus bildet die den Nerven begleitende, vom Utriculus ausgehende und in die Utriculuswand übergehende Scheide die mediale Begrenzung des perilymphatischen Raumes. Zur Steigbügelplatte ziehen keine Befestigungsfasern. [2])

[1]) Z. f. O. X, 260.

[2]) Doch siehe unter Schwindel nach Extraktion.

Der Raum nimmt sowohl von oben nach unten als auch lateral-medianwärts, d. h. vom hintern zum vordern Stapesplattenrande an Grösse zu, indem der Vorhofsraum wächst, der Utriculus kleiner wird. Diese „vordere Kammer" beträgt am oberen Rande der Fen. oval. von der Macula bis zur Vorhofswand 0,56 mm, an der Steigbügelplatte 1,5 mm.

Aus diesem Verhalten würde sich für operative Eingriffe im Bereich des ovalen Fensters die Regel ergeben, dass man den obern Rand und vor allem die laterale (hintere) Hälfte desselben wegen der Nähe der Macula des Utriculus vermeiden, oder wenigstens mit grösster Vorsicht behandeln müsse. Dagegen befindet sich in der Höhe des unteren Randes ein nur von Perilymphe erfüllter Raum, welcher eine Punktion des Lig. orbiculare (am sichersten in der medialen Hälfte des unteren Randes) ohne Gefahr der Verletzung des Utriculus oder des Vestibularnerven gestatten würde. Auch der Sacculus liegt im Recessus hemisphaericus ziemlich geschützt, und würde bei einem Einstich innerhalb des genannten Bereiches nicht gefährdet sein.

Das runde Fenster.

Die Fenestra rotunda seu cochleae [3]) liegt in einer Grube, der Fossula fenestrae cochleae. Diese wird begrenzt [1]) unten vom Boden der Paukenhöhle, vorn und lateral von einem muschelförmigen Vorsprunge des unteren hinteren Abfalls des Prom., hinten medial vom Subiculum prom., einem Stützpfeiler des Prom., welcher von diesem nach hinten unten zieht und die untere Grenze des Sinus tympani bildet. Diese Nische führt nach vorn oben medial zu der Fenestra rotunda. Ihr Eingang liegt in einer nach hinten und lateral gestellten Ebene. Die Knochenumrandung der Membran ist nirgends rund, sondern kommt „der gekniekt-ovalen oder Nieren-Form" am nächsten.

Von der Pauke aus unterscheidet WEBER-LIEL [1]) einen Basalrand, einen vorderen und einen hinteren Rand, die sich unter abgerundetem Winkel nach oben und hinten aufsteigend vereinigen

[1]) Anat. Nomenclatur p. 99.
[2]) SCHWALBE p. 476.
[3]) M. f. O. X. 1. 4. 5.

im Scheitel des nierenförmigen Ovals. Den nierenförmigen Einschnitt in das Oval bildet eben der winklig sich erhebende Basalrand. Diese 3 Ränder nun liegen nicht in einer Ebene. Der Basalrand tritt nach dem Labyrinth zu sehr zurück, die vordere Grenze liegt zwar am meisten nach aussen, d. h. nach dem Ausgang der Nische der Fen. rot., zieht aber nach hinten und innen zu einer winklichen Erhebung, welche als das hintere Ende des hügelig gehobenen, nach beiden Seiten hin abfallenden Bodens des Canaliculus fen. rot. sich darstellt; diese winklige Erhebung ist am weitesten labyrinthwärts gelegen; der von hier wieder absteigende kürzere hintere Teil des Basalrandes endigt weniger tympanalwärts in einer mehr labyrintheinwärts gelegenen Ebene als die vordere Grenze des unteren Randes. Am weitesten nach aussen, am meisten tympanalwärts ist der Scheitel der Membranumrandung gelegen, d. i. also die Stelle, wo sich der vordere und hintere Rand, der sog. „runden" Fenstermembran, in der Richtung nach oben und hinten treffen.

Der Limbus der Membran des runden Fensters bietet komplizierte Verhältnisse, von SCHWALBE unverständlich, von GRUBER [1]) an einer vorzüglichen Zeichnung klar geschildert.

Durch den Anfangsteil der Lamina spiralis ossea und die Lamina spiralis ossea accessoria wird die Fissura vestibuli gebildet. Unter dieser Fissura vestibuli ist der Raum der Nische durch eine wellenförmige, besonders an ihrem vordersten Abschnitte stark vorspringende Knochenleiste in zwei deutlich begrenzte Abteilungen (Recessus) geschieden.

Der vorderste Abschnitt der Leiste, welcher schon früher als Crista Reissneri bekannt war, ist nach oben konkav, der hintere nach oben konvex. In dem vorderen Recessus findet sich das runde Fenster als Zugangsöffnung zur Trommelhöhlentreppe.

Schon SOEMMERING spricht stets von einem dreieckig-runden Fenster und giebt eine dementsprechende Abbildung.

Nach WEBER-LIEL [2]), dem wir die meiste Kenntnis von der Membr. fen. rot. verdanken, sieht die äussere Fläche nach rückwärts und ist mässig konkav. Von der Trommelhöhle gesehen

---

[1]) Lehrbuch 1888 p. 109.

[2]) M. f. O. X. Jahrgang N. 1. 4. 5.

ist sie winklig geknickt, mit gegen die Treppe hin gerichteter Winkelkante. Durch diese Knickung wird das Nebentrommelfell in ein grösseres unteres und ein kleines oberes Segment geschieden. Dieses, etwa ein Drittel der ganzen Membran, steht nahezu parallel der Lamina spiralis der Schnecke, während der untere Abschnitt nahezu quer zur Längsachse der Trommelhöhlentreppe steht.

Von der Pauke aus macht es keinen andern Eindruck, als wenn die Membran dachförmig die Decke der Nische des runden Fenstereinganges bilde. Die Firste des Daches liegt in der Linie, welche unten und innen von der winkligen Erhebung (Scheitel) des Basalrandes nach dem Scheitel des Fensterovals nach oben, hinten und aussen hinzieht. Man hat eine Winkelmembran vor sich, deren beide Abschnitte, von den Seiten her aufsteigend, sich in eben jener Linie (Firste) treffen. Der grössere vordere Abschnitt der Membran ($^2/_3$) richtet seine Fläche nach aussen hinten, der kleinere hintere ($^1/_3$) tympanalwärts nach vorn aussen. Von dem Labyrinth aus gesehen liegt der vordere grössere Abschnitt „gerade gegenüber der hier auslaufenden Paukentreppe", das Ende der Lamina spiralis membr. und des Lig. spiral. liegen gerade vor dem hinteren kleineren Abschnitt des Nebentrommelfelles, diesen verdeckend, indem sie sich gerade hinter dem Rande der Membran inserieren, nur einen schmalen Spalt zwischenlassend. Die Form der Umrandung ähnelt am meisten einem nach hinten zu ausgezogenen Oval, dessen Ränder nicht in einer Ebene liegen.

Beim ausgewachsenen Menschen beträgt der grösste Durchmesser der Membran $2^1/_4$ mm, die Breite des Ovals $1—1^1/_4$ mm.

Die Grösse des ovalen Fensters wurde von BEZOLD [1]) aus dem längeren Durchmesser von 1,7 und dem kürzeren von 1,37 auf 1,829 gmm berechnet. (Durchschnitt von 4 Schläfebeinen.)

Die Wölbungsverhältnisse unterliegen grossen Schwankungen. In vielen Fällen findet man die Membran fast völlig eben zwischen dem kreisförmigen Rand ausgespannt, auf Frontal-, Horizontal- und Sagittalschnitten geradlinige Durchschnitte bietend (siehe die Tafeln).

Die Membr. tymp. secund. besteht aus 3 Lamellen. [2]) Die Schleimhautschicht, die innere periostale (und endotheliale) und die Membrana propria. Die letztere geht ohne Zwischenschicht

[1]) A. f. O. XVI. 33.

[2]) WEBER-LIEL, M. f. O. 1876.

von einem zugeschärften Rande, in einer Rinne eingefalzt, aus. Die innere Lippe der Rinne ragt ringsum über den Ansatz der Membran etwas hervor. Der Faserverlauf geht radiär vom Scheitel des unteren Randes nach den Seiten- und oberen Rändern. Von einer bestimmten Stelle der unteren Knochenumrandung aus gehen Faserzüge divergierend in die Membran über, die WEBER-LIEL als Spannfasern auffasst.

An diesem innen vorspringenden Rinnenrand findet in der Circumferenz des Nebentrommelfelles das Ligamentum spirale seinen Ansatz.

Ein derberer Faserzug läuft [1]) etwas hinter der Mitte des unteren, winklig sich erhebenden Knochenrandes wie eine schmale Linie schief aufwärts zum seitlichen oberen Rande der Fensteröffnung. Dieser Faserzug springt auf der Labyrinthseite über das Niveau der Membr. propria etwas hervor, auch nach Abziehen der inneren Lamelle. Dieser Faserzug entspricht der „Dachfirste" der Membran.

Etwas abweichend schildert KESSEL [2]) die Histologie der runden Fenstermembran wie folgt.

Die Dicke der Membrana tymp- sec. beträgt im Mitttel 100 μ. Sie besteht wie das Trommelfell aus drei Schichten: der Membrana propria von 70 μ, der Schleimhaut von 20 μ und der Endothelbelag von 10 μ. Die Membr. propria besteht aus Bindegewebsfibrillen, welche im Horizontalschnitt parallel zu einander und ihrer Oberfläche verlaufen, im Vertikalschnitt sind sie schief zur Oberfläche gerichtet und erscheinen durchschnitten. Die Fibrillen sind straff gespannt und entweder eng aneinander gedrängt oder so voneinander abweichend, dass Lücken und Spalten zwischen ihnen entstehen.

Die Befestigung der Membran am Limbus ist nach allen Richtungen durch eine Einsenkung in den Knochen bewerkstelligt. Die mittleren Fasern gehen geradlinig, die lateralen etwas bogenförmig in dieselbe über und verflechten sich mit senkrecht auf sie gerichteten Fasern des Periostes. An der vorderen Seite der Membran gehen die Fibrillen direkt zum Knochen resp. zur Crista semilunaris ohne Vermittlung von Periost über. In der Skala reichen

---

[1]) WEBER-LIEL, M. f. O. 1876 p. 54 f.

[2]) KESSEL, H. d. O. I. 92.

ihre Insertionen bis zum Lig. spirale resp. Lamina spiralis der Schnecke, von letzterer durch einen Knochenvorsprung getrennt.

An ihrer Insertion sind kleine Knorpelzellen eingelagert. Unter dem Endothelbelag ist eine homogene oder gestrichelte Basalmembran. Der Schleimhautüberzug der Membrana propria besteht aus einem einschichtigen Pflasterepithel und dann aus der Basalmembran, welche sich von der Paukenhöhle aus hierher fortsetzt.

Letztere erscheint nicht überall ihr eng angelegt, sondern auch stellenweise durch ein adenoides Netzwerk von ihr abgehoben.

Die Befestigungsweise erlaubt ihr gleich grosse Exkursionen nach beiden Seiten.

Wie am Stapes werden auch in der runden Nische häufig Schleimhautfalten beobachtet, von BRYANT [1]) unter 99 Fällen 44 mal, und nur in 55 fehlten sie völlig.

WEBER-LIEL [2]) fand unter 25 zu Experimenten an der Fen. rot. verwandten Schläfebeinen 8 mal Veränderungen in der Nische des runden Fensters. Einmal völliger Schluss durch Pseudomembran neben mehrfachen fadenförmigen Adhäsionen zwischen den Gehörknöchelchen. Bei Luftverdünnungen und Verdichtungen von der Tube oder dem äusseren Gehörgang machte die Membran die entsprechenden In- und Exkursionen deutlich, wenn auch nicht so ausgiebig und in derselben Weise mit, wie dies sonst an der Membr. fen. rot. beobachtet wurde. Nach Entfernung der Pseudomembran erschien das eigentliche Nebentrommelfell vollkommen normal auch in physikalischer Beziehung. Es konnten also bei den Luftverdünnungen und Verdichtungen, welche vom äusseren Gehörgang aus (offene Paukenhöhle) vorgenommen worden waren, die Lokomotionen der Pseudomembran nur hervorgerufen worden sein durch die in der Nische des runden Fensters abgeschlossen gewesene Luftsäule, die vom Nebentrommelfell aus in Bewegung gesetzt war.

Zweimal waren nicht ganz die Nische abschliessende Pseudomembranen vorhanden, zweimal radiäre Pseudomembranen, die mit der Membr. rot. in Verbindung standen und sich demgemäss mitbewegten. Einmal verliefen breite Fasern von dem „Spannfaserzuge“ nach dem Rande.

Einmal war die Nische völlig knöchern verschlossen ohne

[1]) W. S. BRYANT Z. f. O. XXI. 101.

[2]) M. f. O. 1876 p. 75.

sonstige Veränderungen in der Pauke, die Membran dahinter anatomisch und physikalisch normal.

Mechanik der Membrana tymp. sec. Das Nebentrommelfell lässt sich von der Paukenhöhle aus kaum tiefer in die Scala tympani eindrücken, wohl aber von innen gegen die Pauke zu. [1])

Über die Spannungsverhältnisse ergaben WEBER-LIEL's Versuche Folgendes:

Bei mit einem Deckgläschen verschlossener Paukenhöhle war durch Luftverdichtung die Membrana tymp. secund. nur wenig einzutreiben, durch Luftverdünnung wölbt sie sich, namentlich in ihren unteren Partien, in der Richtung nach hinten und aussen weit vor.

Dasselbe war bei getrenntem Ambossstapesgelenk oder geöffnetem Labyrinth zu sehen. Luftverdichtung im Meatus ext. vermindert, -verdünnung verstärkt die Bewegungen eines auf die Membran aufgeklebten Federchens.

Luftverdünnungen von der Scala tymp. aus treiben die Membran wenig nach innen, Verdichtungen treiben sie weit vor. Bei zwei Präparaten konnte durch Saugen an einem im Canal. semicirc. sup. eingekitteten Röhrchen Bewegung der Membr. tymp. labyrinthwärts beobachtet werden. [2])

Die Summe der In- und Exkursionen, welche diese Membran ausführen kann, beträgt 0,36 mm. [3])

Die topographische Lage d. M. tymp. sec. schildert WEBER-LIEL: Führt man eine Nadel gerade über dem nach hinten geneigten Scheitel der sog. runden Fensteröffnung in dessen Neigungsebene nach hinten, so durchbohrt dieselbe das Trommelfell hart an dessen unterem hinterem Rande und kommt im unteren hinteren Winkel des äusseren Gehörgangs wieder zum Vorschein. Trommelfell und Nebentrommelfell liegen also zueinander nahezu im rechten Winkel und sind mit ihren Oberflächen vollständig voneinander abgewandt.

Die Gesamtfläche der Membran des runden Fensters ist nach hinten und etwas lateral gerichtet.

[1]) SCHWALBE l. c. 479.

[2]) M. f. O. 1876 p. 8.

[3]) BEZOLD, A. f. O. XVI. 33.

Der Winkel, den die Ebene der Nische der Fen. rot. zum Paukenboden bildet, ist ein sehr wechselnder, er kann selbst über einen rechten hinausgehen, und im Gegenteil bis auf wenige Grade herabsinken. [1])

ZAUFAL [2]) betont die Wichtigkeit des Neigungswinkels, den die Ebene der Nischenapertur des runden Fensters mit dem Boden der Trommelhöhle bildet. Ist der Winkel ein sehr spitzer und entwickelt sich eine Wucherung am Boden der Trommelhöhle in der Nähe der Fen. rot., so wird selbstverständlich eher ein Verschluss der Nische zu stande kommen, als im entgegengesetzten Falle.

In sehr seltenen Fällen ist vom Gehörgang aus auch die Membran des runden Fensters sichtbar. Vier Fälle habe ich in der Literatur finden können. [3])

DELSTANCHE [4]) und URBAN PRITCHARD glauben Ausfluss von Liquor nach Verwundung mit einer Stricknadel auf die Zerreissung des runden Fensters zurückführen zu können und folgern daraus, dass das runde Fenster bisweilen mit einem geraden Gegenstand vom Gehörgang aus erreichbar sei.

---

[1]) ZAUFAL, A. f. O. II. 178.

[2]) A. f. O II. 178.

[3]) KRAMER, Deutsche Klinik 1855.

[3]) LUCAE, V. A. XXIX. p. 56 u. Anm.

[3]) VOLTOLINI, ibidem XVIII. p. 49, XXII. p. 124.

[4]) Communications faites au congrès international d'otologie tenu à Bruxelles 1888 par le docteur-professeur COZZOLINO.

II. Physiologie.

Wie wir uns die Zuleitung der Schallwellen zum Labyrinth zu denken haben, ist noch nicht sichergestellt.

Die Annahme der Leitung durch die Gehörknöchelchen ist nach LINCKE [1]), der in seinem Handbuch die Vertreter der verschiedenen Anschauungen aufführt, die ältere und stammt von KOYTER, der allerdings keine Massen- sondern eine Molekularbewegung annahm. Die Annahme der Zuleitung durch das runde Fenster ist von SCHELHAMMER [2]) abzuleiten. Dazwischen gab es stets eine grosse Anzahl von Autoren, welche wie auch LINCKE selbst die Zuleitung auf beiden Wegen im normalen Zustande für das wahrscheinlichste hielten.

Zu Beginn der Entwickelung der modernen Otiatrie stellt TOYNBEE [3]) die Ansichten seiner Vorgänger zusammen.

WHARTON JONES [4]) erachtete wegen des leidlichen Hörens bei Verlust der Gehörknöchelchen die Fen. rot. für ausreichend zur Schallleitung, BROOKE [5]) glaubt, dass die Schallleitung durch die Knöchelchen nicht stattfinden kann, da durch die, auf den Hammergriff vertikale Ebene der Steigbügelschenkel der Schall aufgefangen

---

[1]) Handbuch I. p. 460.

[2]) ibid. 463.

[3]) TOYNBEE, Krankheiten des Gehörorganes. Übers. v. MOOS. Würzburg 1863. p. 289.

[4]) Cyclopaedia of surgery Article Disceses of Ear and Hearing p. 23. cit. bei TOYNBEE.

[5]) Lancet 1843. p. 380. cit. bei TOYNBEE.

würde, und schliesst eine Zuleitung durch Luft und Kette aus, da durch die verschiedene Schnelligkeit der Schallleitung durch beide Medien Interferenzen entstehen würden.

CARPENTER [1]) ist für die Zuleitung durch die Kette der Gehörknöchelchen.

TOYNBEE [2]) selbst kommt nach allerdings sehr primitiven Versuchen zu dem Schluss, dass beide Wege möglich sind und stützt diesen auf die Beobachtungen von acht Fällen von Trennung des Amboss und Stapes, wo er nie die Schwerhörigkeit besonders auf diese zurückführen konnte.

An anderer Stelle sagt er [3]): „Meiner Ansicht nach ist unzweifelhaft eine der Verrichtungen des Trommelfells die, Schallwellen auf die Trommelhöhle zu begrenzen, so dass sie auf die Membran des runden Fensters konzentriert werden. Es ist in der That wahrscheinlich, dass die Schwingungen nur teilweise durch die Gehörknöchelchen zum Vorhof gehen und dass die Luft in der Trommelhöhle ein bedeutendes Mittel zur Mitteilung an das Labyrinth ist."

TRÖLTSCH [4]) schreibt über die Funktion der Membrana rotunda: „Von einer direkten Zuleitung des Schalles vom Trommelfell zur Membran des runden Fensters kann nur dann die Rede sein, wenn die Kette der Gehörknöchelchen unterbrochen wäre; für gewöhnlich wird die Membrana tymp. secundaria nur vom Steigbügel aus in Bewegung gesetzt. Es ist experimentell nachgewiesen, dass, wenn der Steigbügel nach innen geht, die Membran des runden Fensters sich nach aussen zu bewegt."

Die meisten Lehrbücher der neueren Autoren lassen die Frage unentschieden, die oben angeführte Ansicht TRÖLTSCH's hat aber wohl die meisten Anhänger.

SECCHI [5]) führte auf dem Kongress in Rom 1894 eine Debatte über diese Frage herbei, die bewies, dass die Ansichten über die Schallleitung durch die Pauke noch ebenso geteilt sind wie früher.

---

[1]) Physiologie des Menschen p. 733. cit. bei TOYNBEE.

[2]) l. c. p. 291.

[3]) l. c. p. 157.

[4]) TRÖLTSCH, Lehrb. 1881. p. 171.

[5]) A. f O XXXVII. 264.

Nach JOHANNES MÜLLER's [1]) anschaulichen Versuchen ist die Anordnung des Trommelfells und der Gehörknöchelchenkette, d. h. einer Membran mit Luft auf beiden Seiten, verbunden durch feste Körper mit einer zweiten Membran, auf deren einer Seite Luft, auf deren anderer Flüssigkeit sich befindet, geeigneter zur Fortpflanzung von Schallwellen, als der Weg durch das Trommelfell in die Luft der Pauke und dann auf das runde Fenster. Gleichwohl ist den Schallwellen möglich auch durch eine Membran, welche die Grenze zwischen Luft und Wasser bildet, auf letzteres überzugehen.

Schwingungen, welche von der Luft auf eine gespannte Membran, von dieser auf frei bewegliche, begrenzte, feste Teile, von diesen auf Wasser verpflanzt werden, teilen sich sehr viel stärker dem Wasser mit, als Schwingungen, welche von der Luft auf dieselbe gespannte Membran, von dieser auf Luft, von dieser auf eine Membran und von dieser auf Wasser verpflanzt werden, oder auf die Trommelhöhle angewandt, dieselben Luftwellen wirken viel intensiver vom Trommelfell auf die Gehörknöchelchen und das ovale Fenster als durch die Luft der Trommelhöhle und die Membran des runden Fensters auf das Labyrinthwasser.

Die Versuche JOHANNES MÜLLER's genügen, um der oben erwähnten Ansicht TRÖLTSCH's einen hohen Grad von Wahrscheinlichkeit zu verleihen.

Da somit nachgewiesen ist, dass die Wirkung der Zuleitung durch die Knöchelchen eine kräftigere ist, kommt unter normalen Verhältnissen die Schallleitung durch das runde Fenster nicht in Betracht. Hierfür scheint mir auch eine eigene Beobachtung zu sprechen. Bei einem 14jährigen Knaben, dem ich adenoide Wucherungen entfernt hatte, war in der Folge eine solche Weite der Tube eingetreten, dass das atrophische Trommelfell bei jedem Atemzuge durch die Nase hin und her flatterte. Trotzdem bestand gutes Hörvermögen.

Eine irgend beträchtliche Menge von Schallwellen scheint mir demnach nicht durch Kompression der Paukenluft auf das runde

[1]) JOHANNES MÜLLER, Handbuch der Physiologie des Menschen II. II. Coblenz, J. HÖLSCHER 1838. p. 420 III

Fenster übertragen zu werden, solange die Kette der Gehörknöchelchen intakt ist.

Physiologie des Steigbügels. Im Zusammenhang mit Trommelfell und Gehörknöchelchen folgt der Steigbügel [1]) den Bewegungen des Hammers und des Ambosses nach innen und zwar ist durch das Hebelsystem der Gehörknöchelchenkette die Exkursion des Steigbügels um $^2/_3$ geringer als die der Spitze des Hammerstieles, die Grösse des Druckes $1\,^1/_2$ mal stärker als die Kraft, die auf jenen einwirkt. Die grössten Verschiebungen des Steigbügels betrugen bei Druck auf die Platte vom Labyrinth aus 0,033 mm, bei Luftverdünnung und -verdickung vom Gehörgang aus 0,025 mm.

Den Bewegungen des Trommelfelles nach aussen braucht der Steigbügel nicht zu folgen, da bei ihnen das Sperrzahngelenk zwischen Hammer und Amboss auseinanderweicht.

KESSEL und MACH [2]) konstatierten bei ihren Versuchen, bei denen sie Goldbronze auf die Knöchelchen stäubten und mikroskopisch beobachteten, dass die Bewegung des Steigbügels sich nicht etwa als jenes einfach spritzenstempelförmige Eindringen ins ovale Fenster zeigte, wobei die Fussplatte parallel ihrer ursprünglichen Lage fortrückt. Vielmehr zeigte der Steigbügel eine kleine Drehung um eine dem unteren Rande der Fussplatte nahe gelegene Achse, so dass der obere Rand derselben tiefer ins ovale Fenster eindringt als der untere.

Nach BUCK's Untersuchungen [3]) an 11 Schläfebeinen bewegt sich der Steigbügel durch den Schall, von oben betrachtet, fast genau vertikal zur Basis, in der Seitenansicht bewegte sich das Köpfchen schräg aufwärts und einwärts. Vom Labyrinth aus gesehen bewegt er sich um eine im oder nahe dem unteren Rande des ovalen Fensters und diesem Rande parallel liegende Achse.

Monatsschrift für Ohrenheilkunde 1876 p. 106 konstatiert WEBER-LIEL, dass bei Tonzuleitung durch den Meat. ext. und luftdichtem Abschluss des eröffneten Labyrinthes durch ein Deckgläschen das Ringband des Steigbügels Schwingungen ohne

[1]) HELMHOLTZ, Die Mechanik der Gehörknöchelchen und des Trommelfelles p. 38.

[2]) Wiener Sitzungsber. 23. April 1874. Ref. A. f. O. IX. p. 285.

[3]) Z. f. O. I. 2. 128. 1869.

solche der Stapesplatte macht und will das Randband deshalb „Circulärmembran" genannt wissen.

Bezold [1]) kittete einen Manometer von 0,09 qmm Querschnitt in den oberen Bogengang. In ihm bewirkten dann Luftdruckschwankungen im Gehörgang Bewegungen von 2,54 halben mm, woraus sich eine mittlere Bewegung der Stapesplatte von $^1/_{25}$ mm ergiebt. Bei geschlossener Pauke beträgt die Schwankung 3,64 halbe mm im Labyrinthmanometer. Die Bewegungsfähigkeit der Stapesplatte lässt sich berechnen bei erhaltener Stapediussehne auf ca. $^1/_{16}$ mm, bei getrennter auf ca. $^1/_8$ mm, bei Verbindung mit dem Leitungsapparat auf ca. $^1/_{25}$ mm.

Wurde von Bezold [2]) auf der Labyrinthseite über der herausgesägten Fen. ovalis ein Manometer von 0,09 qmm Querschnitt befestigt und vom Stapes aus, der mit der Sehne im Zusammenhang blieb, ein positiver Luftdruck eingeleitet, so erzielte er eine mittlere Bewegung von 1,96 halben mm, der negative eine Exkursion von 1,85, also beide eine Schwankung von 3,81. Die Einwärtsbewegung ist kleiner beim intakten Leitungsapparat, weil entweder der Ambossschenkel auch im Ruhezustand einen leichten Druck auf das Steigbügelköpfchen ausübt, der den Stapes etwas nach einwärts stellt, oder weil Trommelfell, Hammer und Amboss zusammen nicht so starke Einwärtsbewegungen auszuführen im stande sind, um die ganze Inkursionsfähigkeit der Steigbügelfussplatte in Anspruch zu nehmen. Wurde die Stapediussehne durchschnitten, so stieg die Exkursionsfähigkeit von 3,81 auf 7,35, nach aussen und innen ziemlich gleichmässig.

Bei Luftverdünnung und -verdichtung vom Gehörgang aus ergiebt Durchschneidung der Sehne des M. stapedius eine Steigerung der Inkursionsfähigkeit, d. h. des positiven Labyrinthdruckes um $^1/_4$ (Bezold). [3]) Die Exkursionsfähigkeit verhielt sich verschieden.

Nach Durchtrennung des Ambossstapesgelenkes und wieder geschlossener Pauke werden die Schwankungen im Labyrinthmanometer, welche durch Luftverdichtung und -verdünnung per

[1]) Bezold, A. f. O. XVI. 27.
[2]) l. c. p. 31.
[3]) A. f. O. XVI. 27.

tubam erzeugt werden, von 15,28 auf 20,20 gesteigert und zwar der positive Teil um 3,02, der negative um 1,90. [1])

SCHMIEDEKAM [2]) glaubte aus seinen Untersuchungen schliessen zu können, dass die Bewegungen der einzelnen Gehörknöchelchen nicht in einer Ebene vor sich gehen, sondern je nach der Intensität und Höhe des Tones „reine" Schwingungen mit unregelmässigen Figuren abwechselnd durch die auf sie angekitteten Sonden ausgeführt werden.

Ausserdem findet er für den Steigbügel ein, von den Schwingungen des Hammers unabhängiges Maximum für gewisse Töne.

„Eine [3]) perpendikulär auf die Steigbügelplatte aufgesetzte zarteste Glassonde schwang an zwei verschiedenen Präparaten, wie wir es wiederholt beobachteten, bei einem Ton von 45,0 resp. 52,9 im Maximum, während das Maximum des Hammers und des Amboss bereits vorüber war. Die Schwingungsrichtung war eine sagittale; wenn die Sonde parallel der Platte stand, war die Schwingungsebene der Platte durchaus parallel; die Sonde schwang also in der Weise wie sie schwingen würde, falls der Musculus stapedius in rasche tetanische Stösse geriete. Im Beginne und am Ende dieser Maximalschwingung schwingt der Glasfaden rechtwinklig zur Fussplatte, also in einer Weise, als wenn die Steigbügelplatte sich um ihre lange Achse drehe."

Leitete er Sirenentöne durch einen luftdicht eingesetzten Gummischlauch in den Gehörgang eines Präparates [4]), auf dessen Gehörknöchelchen Glassonden gekittet waren, so fand er, dass die Glasfäden nur bei gewissen Tonhöhen ad maximum schwingen, während sie bei anderen Tönen fast oder ganz ruhig bleiben; und zwar zeigt sich weiter, wenn man an allen drei Gehörknöchelchen gleichzeitig Fäden anbringt, dass der Hammer am stärksten, weniger stark der Amboss und sehr viel schwächer der Steigbügel schwingt. Schwingungen [5]) über 450 Stösse hatten keine weiteren Schwingungen der gläsernen Fühlhebel zur Folge.

[1]) BEZOLD, A. f. O. XVI. 89.

[2]) SCHMIEDEKAM, Experimentelle Studien zur Physiologie des Gehörorgans. Kiel 1868.

[3]) S. 35.

[4]) S. 28.

[5]) S. 29.

Gegen die reinen Transversalschwingungen treten auch CLAUDIUS und WUNDT [1]) auf.

Die Wirkung des Stapedius auf das Labyrinth wurde von POLITZER [2]) studiert.

Reizte er bei einem eben getöteten Hunde von der Schädelhöhle aus den Facialis, so zeigte ein in den Meat. ext. eingesetztes Manometerröhrchen eine negative Schwankung, welche von einer Erschlaffung des Trommelfells herrührt. Wird die Sehne des Stapedius durchschnitten, so bleibt der Tropfen ruhig stehen, wenn der Facialis gereizt wird.

Wurde bei einem menschlichen Präparat der Muskel freigelegt, ohne die Spitze der Pyramide zu verletzen und mit der Pincette an ihm gezogen, so machte der Tropfen im Manometer eine Bewegung wie im vorigen Versuche. Es geht aus diesem Versuche hervor, dass der M. stapedius ein Laxator tympani sei.

Wurde in den oberen Halbzirkelkanal ein Manometer eingekittet und der Stapedius angezogen, so beobachtete man ein Sinken der Flüssigkeit im Manometerröhrchen.

Es ergiebt sich aus diesem Versuche: dass der M. stapedius den Druck im Labyrinthe vermindert, und dass er auch in dieser Richtung ein Antagonist des Tensor tympani sei.

KESSEL [3]) berichtet über seine Versuche an Kaninchen, denen er den Facialis ausgerissen, der auch den Stapedius versorgt: Schwindel und Gleichgewichtsstörungen wurden nicht bemerkt. Aber obwohl die Labyrinthblase und die zugehörigen Nerven intakt und auch die Kontrk tion des Trommelfellspanners sowohl am Trommelfell als an den Gelenken der Gehörknöchelchen sichtlich waren, so zeigten die Tiere nicht die geringste Reaktion auf sehr starken Schall: bei Lähmung des Stapedius und positivem Drucke im Labyrinth entsteht Schwerhörigkeit, aber kein Schwindel und keine Gleichgewichtsstörung.

Physiologie des runden Fensters. WEBER-LIEL [4]) fixierte Schläfebeine, bestäubte die Membr. fen. rot. mit Amylum und beobachtete sie durch das Mikroskop bei Schalleinwirkung.

---

[1]) Citiert bei SCHMIEDEKAM p. 51.
[2]) A. f. O. IX. 163.
[3]) A. f. O. XI. 206.
[4]) M. f. O. 1876 p. 10.

wobei er fand 1) dass die Bewegungen des Trommelfells und des Stapes durch das Labyrinthwasser auf die Membr. tymp. sec. übertragen wurde. 2) Wenn er das A. St.-Gelenk trennte, den Amboss etwas seitlich dislocierte und danach die Paukenhöhle an ihrer offen gelegten Seite durch ein eingekittetes Deckgläschen fest schloss, während die Tuba E. nur eben wie angelehnt offen gehalten wurde, und nun die mikroskopische Beobachtung der Fenstermembran durch das Deckgläschen hindurch geschah, so zeigte sich fast ausnahmslos, dass auch unter diesen Umständen während des Antönens der Pfeifen oder während des Singens tieferer Töne die Amylumkörnchen oder die Lichtreflexe der Membran Exkursionen machten, die kaum geringer ausfielen ($1\,^1/_2 : 2$) als vor der Trennung des Amboss-Steigbügelgelenkes; Exkursionen konnten aber nur an gewissen Stellen der Membrana tymp. secundaria wahrgenommen werden. Sie blieben aus, wenn die Paukenhöhle wieder geöffnet worden war. Am Steigbügelköpfchen und -schenkel war nur in 2 Fällen gleicher Zeit die Andeutung einer Bewegung zu sehen.

Verdünnung und Verdichtung der abgeschlossenen Paukenluft bei getrenntem Amboss liess, wenn hochgradig, die Exkursionen ausbleiben und zwar eher bei hohen als bei tiefen Tönen.

Bei abgelaufener Labyrinthflüssigkeit fehlten die Exkursionen infolge mangelnden Druckes, traten aber wieder auf, wenn der Druck von der Scala tympani aus ausgeübt wurde, also obwohl die Einwirkung vom Stapes aus fehlte. Die Versuche bewiesen, „das die Membran des runden Fensters auch vom Trommelfell her durch die Luftleitung der Paukenhöhle in Schwingungen versetzt wird".

Unter allen Umständen ist das vordere Segment der Membran, besonders in seinen mittleren und oberen Partieen, der ausgiebigsten Bewegungen fähig und lässt bei schwachen Einwirkungen allein noch eine Exkursion erkennen.

Bei Luftverdünnung in der Pauke von der Tuba aus und Beobachtung durch ein, den Boden der Pauke verschliessendes Deckgläschen treten die ausgiebigsten Bewegungen ein: das grössere vordere Segment bauchte sich nach hinten aus, das hintere kleinere rückte einwärts.

„Bei Luftverdichtung in der Pauke war das umgekehrte der

Fall, die Membran machte gewissermassen eine Drehbewegung um eine Achse, die dem beschriebenen Spannfaserzug entsprach.

Bei Luftverdünnung vom Labyrinth aus durch ein Röhrchen im oberen Halbzirkelgang ging das vordere Segment nach innen, das hintere kleinere hob sich nach hinten und dem hinteren Fensterrand zu auswärts, dabei trat die Firste der Winkelmembran stark gespannt hervor.

Bei geöffneter Pauke war die Exkursion bei Luftverdichtung vom äusseren Gehörgang aus nicht grösser als die Inkursion bei Luftverdünnung. Die stärkste Bewegung zeigte sich wiederum an der vorderen Partie, kaum wahrnehmbar war dieselbe am hinteren Segmente der Membran. Bei Schallzuleitung vom äusseren Gehörgang aus (bei mit Glas geschlossener Pauke), schienen wiederholt die Exkursionen des hinteren kleineren Segmentes ausgiebiger als die des vorderen. Sie haben die Richtung nach hinten aussen und sind grösser bei tiefen Tönen.

Die Membr. tymp. sec. ist sehr resistent, durch Luftpresse platzt eher das Trommelfell.

Quecksilber im Canal. semic. sup. wölbte die Membr. tymp. sec. vor, nicht nur in den oberen und mittleren Partieen des vorderen Segmentes, sondern auch in den sonst weniger beweglichen unteren, am wenigsten im hinteren Segment. Die „Spannfasern" treten dabei stark vor. Bei stärkerem Druck floss das Hg zuerst durch den Aquaeductus vestibuli, dann auch Aq. cochleae ab. Beim Aq. vestibuli floss das Hg aus einer bestimmten Öffnung am unteren Rande des Kanallumens.

Berliner Blaulösung, durch den Canal. semic. sup. gepresst, kam unter der oberflächlichen Lage der Dura zum Durchscheinen und verbreitete sich unter derselben.

Vorläufig [1]) schliesst WEBER-LIEL aus seinen Versuchen: dass das Nebentrommelfell beim Hören eine wesentliche Rolle als schwingende Membran, welche ihre Schwingungen dem Labyrinthwasser mitteilt, spielt; ferner, dass die Membran nicht ausschliesslich den Zweck hat, dem Drucke der vom ovalen Fenster aus andringenden Flüssigkeitsmasse eine nachgiebige Wand zu bieten.

[1] M. f. O. 1876 p. 75.

Dass die Labyrinthflüssigkeit ausweichen könne, diesem Zwecke scheint bei verstärktem Drucke der Aq. vestibuli zu dienen.

Monatsschrift für Ohrenheilkunde 1876 p. 155 teilt Weber-Liel physiologische Versuche bei künstlicher Ankylose des Stapes mit. Er trocknete mit glühenden Nadeln das Hammer-Ambossgelenk und die ovale Nische und fixierte alle drei Knochen durch heissen Colophonium-Wachskitt völlig, wie ein Präparat bei Beobachtung der Fussplatte vom Labyrinth aus bewies. Wurde in den in den äusseren Gehörgang eingefügten Hörschlauch gesprochen oder gesungen, so traten Bewegungen der Membran des runden Fensters auf, die sich zu den normalen wie $^1/_2$: 1—1 $^1/_2$ verhielten. Pfeifentöne wirkten überhaupt nie so erregend und kräftig wie die laute menschliche Stimme.

Diese Bewegungsfähigkeit könnten wir als zum Hören lauter Sprache, das bei Stapesankylose meist erhalten ist, genügend annehmen. Allerdings wird sie beim Lebenden nicht so gross sein wie am Präparat, da an letzterem der Aquaeductus cochleae abgetrennt, also eröffnet ist.

Wenn Weber-Liel [1]) ein kleines Loch im Trommelfell anlegte, so änderten sich die Exkursionen der runden Fenstermembran bei Luftverdünnung und -verdichtung nicht. Die Exkursionen bei Schallzuleitung betrugen nur noch $^1/_3$: 1—1 $^1/_2$ der normalen. Auch die Einwirkung der Tensor tymp. ist nicht mehr erkennbar.

Die Bewegung, welche der Labyrinthflüssigkeit durch das runde Fenster mitgeteilt wird, sind im Labyrinthmanometer ungefähr viermal so gross wie diejenige, welche vom isolierten Steigbügel durch das ovale Fenster sich erzeugen lässt; auch nach Durchschneidung der Stapediussehne bleibt die letztere noch immer um die Hälfte kleiner als die erstere. [2])

Wurden bei Luftdruckschwankungen, die auf die isolierte Fen. rot. wirkten, die In- und Exkursionen der Fen. rot. allein gemessen, so ergaben sich ungefähr die gleichen Werte wie für das Labyrinthmanometer im oberen Bogengang. [3]) Daraus folgt

---

[1]) M. f. O. 1876 p. 72.
[2]) Bezold, A. f. O. XVI. 46.
[3]) Bezold, A. f. O. XVI. 27 f.

nach BEZOLD, dass die Bewegungen des Labyrinthwassers, welche bei Luftdruckschwankungen erfolgen, die in den Mittelohrräumen direkt erzeugt werden, ziemlich ausschliesslich auf Rechnung der In- und Exkursionen der Membr. tymp. sec. kommen, und dass der Druck, welcher hierbei gleichzeitig auf Trommelfell und Fussplatte des Steigbügels einwirkt, sich nahezu oder ganz gegenseitig aufhebt.

BEZOLD [1]) konnte bei seinen Untersuchungen einen bedeutenden Unterschied in der Beweglichkeit der beiden isolierten Fensterhäute feststellen, nämlich, dass eine sehr kleine Luftdruckdifferenz, wie leichtes Saugen oder Blasen in der Nähe des Verbindungsschlauches oder Hineinsprechen einer Reihe von Konsonanten genügte, um vom Gehörgang aus sowohl bei geschlossener als offener Pauke ein verhältnismässig starkes Steigen und Fallen des Labyrinthmanometers hervorzubringen. Anders verhielt sich der Steigbügel für sich allein im isolierten ovalen Fenster.

Es war in diesen Versuchen nur ausnahmsweise möglich, durch forciertes Hineinsprechen von Konsonanten ein Steigen im Manometerröhrchen zu erzeugen, und der Luftdruck musste öfters bis 5 mm und mehr steigen, bevor eine deutliche Bewegung sichtbar wurde. Nach Durchschneidung der Stapediussehne findet sich zwar eine Beweglichkeit bei schwächeren Luftdruckschwankungen, doch steht dieselbe auch hier noch weit hinter der Leichtigkeit zurück, mit welcher sich bei intakter Kette vom Gehörgang Labyrinthwasserbewegungen erzeugen lassen.

An der Membran des isolierten „runden Fensters genügen (ebenso wie bei der Einwirkung auf den intakten Leitungsapparat vom Gehörgang aus) wieder die leichtesten Luftdruckdifferenzen in der Nähe des Verbindungsschlauches, um grössere Bewegungen im Manometerröhrchen zu erhalten. Der Widerstand, welchen diese Membran den Bewegungen des Labyrinthwassers entgegen setzt, stellt sich somit experimentell als ein minimaler heraus."

Starker Zug am Tensor tympani verringert nach WEBER-LIEL [2]) die Exkursionen der Membrana fenestrae rot. infolge von Zu-

[1]) A. f. O. XVI. 44.
[2]) M. f. O. 76 p. 8.

leitung sowohl höherer als tiefer Töne, aber nur bei intaktem Trommelfell.

Die Bewegung der Gehörknöchelchen ist dieselbe bei intakter oder zerrissener Membr. fen. rot.[1])

Physiologie des ganzen Schallleitungsapparates im Zusammenhang. BURNETT teilt Zeitschrift für Ohrenheilkunde II. 64. 1870 seine unter HELMHOLTZ' Leitung angestellten Untersuchungen über den Mechanismus der Gehörknöchelchen und des runden Fensters mit, ohne die notwendige Vorsicht WEBER-LIEL's gebraucht zu haben, die Pauke durch eine Glasplatte luftdicht zu verschliessen und durch dieselbe zu beobachten.

Die Töne von vier Pfeifen von 50, 140, 630, 1260 Schwingungen wurden mit einem 1 m langen Schlauch an der Zungenpfeife seitlich, an anderen Pfeifen am gedachten Ende verbunden, welcher mittels Glasrohr luftdicht in den Gehörgang eingefügt war. Nur bei direkt auf das Trommelfell geleiteter Richtung der Schallwellen wurden Schwingungen der Knöchelchen beobachtet.

Bei einem Präparat, wo Exkursionen fehlten, konnten solche durch Steigerung des Labyrinthdruckes erzielt werden. Bei vermehrtem Druck hörten die Exkursionen der Knöchelchen und der Fen. rot. auf. Ein gewisser Grad von Labyrinthdruck ist immerhin zur Erzeugung von Schwingungen am runden Fenster nötig.

BURNETT kommt zu folgenden Schlussfolgerungen.

1. Die Exkursionen der Gehörknöchelchen zeigen ein bestimmtes Verhältnis zueinander.

2. Die Exkursionen der Gehörknöchelchen werden durch die Labyrinthflüssigkeit auf die Membran des runden Fensters übertragen.

3. Die Exkursionen der Membran des runden Fensters gleichen im allgemeinen denen des Steigbügels, sind jedoch gleich den Exkursionen des Endes vom Hammergriff (?).

4. Steigerung des Labyrinthdrucks bis über eine gewisse Grenze vernichtet die physiologische Verrichtung des runden Fensters und der Gehörknöchelchenkette. Die Einstellung dieser

---

[1]) BUCK, Z. f. O. I. 2. p. 129.

physiologischen Verrichtungen geschieht früher bei hohen als bei tiefen Tönen.

5. Wenn der Labyrinthdruck bedeutend vermindert oder gänzlich aufgehoben ist, so kann die Kette der Gehörknöchelchen zwar noch fortfahren zu schwingen, ihre Schwingung übt jedoch keinen Einfluss mehr auf die Membran des runden Fensters.

Ob durch Einwärtsstellung der Fenster überhaupt ein länger dauernder Druck im Labyrinth zu stande kommen kann, darüber äussert sich BEZOLD [1]): In dieser kapillaren Attraktion (nämlich der beiden Aquädukte) haben wir auch das einzige unzweifelhafte Hindernis für eine vollkommen freie Kommunikation zwischen Labyrinth- und Schädelinhalt und damit für einen vollkommenen Ausgleich des Druckes, unter welchem die Flüssigkeit in beiden Räumen steht, zu suchen. Für jeden irgenwie stärker auf den Labyrinthinhalt einwirkenden Druck, welcher für die Funktion der Akustikusausbreitung in Betracht kommen könnte, wird wohl dieses Hindernis um so leichter zu überwinden sein, da Rüdinger wenigstens im Ductus endolymphaticus Längsfalten gefunden hat, welche bei Drucksteigerung eine Erweiterung desselben gestatten.

Ähnlich wie DONDER's Untersuchungen für das Auge bewiesen, glaubt BEZOLD [2]) auch für das Ohr annehmen zu können, dass sich die, durch Einwärtstreten der Steigbügelfussplatte verursachte momentane Druckdifferenz im Labyrinthwasser in sehr kurzer Zeit durch Absorption eines geringen Quantums von Labyrinthflüssigkeit ausgleichen wird, und an eine dauernde Steigerung des intralabyrinthären Druckes liesse sich, analog wie bei den glaukomatösen Erkrankungen des Auges, nur dann denken, wenn dem Abflusse des venösen Blutes oder der Lymphe ein Hindernis entgegenstände.

Wenn somit der Labyrinthdruck zur Erklärung der verschiedenen Veränderungen nicht herbeigezogen werden kann, so glaube ich an seine Stelle die Schwingungsfähigkeit der Fenstermembranen setzen zu können, die wenigstens bei den Versuchen an Präparaten dem Druck im Manometer direkt proportional sein muss.

Eine wichtige physiologische Betrachtung findet sich in

---

[1]) Z. f. O. XVIII. 203.
[2]) A. f. O. XVI. 46.

KESSEL's [1]) Mitteilungen von 1894: Die Normalamplitude wird hergestellt durch eine Summe von lebendigen Kräften durch die Knochen- und durch die Luftleitung. An dieser Summe findet ein Abzug statt durch diejenigen Schallwellen, welche direkt vom Trommelfell auf die Luft der Paukenhöhle zur runden Fenstermembran übertragen werden. Die Belastung des runden Fensters setzt die Bewegung im Labyrinth, wenn auch nur wenig, herab, aber in Wirklichkeit ist die Normalamplitude gleich der Differenz der genannten lebendigen Kräfte. Die Flächen beider Labyrinthfenster weichen an Grösse nicht beträchtlich voneinander ab. Werden sie nun bei offenstehender Paukenhöhle von einer fortschreitenden Longitudinalwelle in positiver Phase erreicht, so werden sie von gleichem, aber der Labyrinthbewegung entgegenwirkendem Drucke belastet, wodurch nunmehr das Hören verschlechtert wird. Hierbei vernachlässigt KESSEL gegenüber der Grösse der beiden Fenster ihre verschiedene Schwingungsfähigkeit, welche BEZOLD [2]) durch Hervorrufen von Luftdruckdifferenzen im Mittelohr nachwies: Die Membran des runden Fensters wird demnach sehr leicht in Bewegung versetzt, während der Steigbügel wenigstens einem direkten nicht durch die Kette übermittelten Druck einen viel grösseren Widerstand entgegensetzt.

Mit folgender Vorstellung der Schallleitung bis zum Nerven glaube ich die Erscheinungen, die uns am Gesunden und Kranken entgegentreten, in Einklang bringen zu können.

Erst von BEZOLD ist auf die Verschiedenheit in der Zuleitung tiefer und hoher Töne für die Hörprüfung mit dem nötigen Nachdruck aufmerksam gemacht worden. Diese Verschiedenheit müssen wir auch bei allen physiologischen Betrachtungen im Auge behalten. Das Trommelfell und die Gehörknöchelchen samt Muskeln dienen zur Leitung der Töne und der aus solchen zusammengesetzten Geräusche bis etwa zum a'' oder c''.)[3] c'' hat 528 Schwingungen, SCHMIEDEKAM konnte nur bis 450 Bewegungen der allerdings mit Glashebeln belasteten Knöchelchen hervorrufen, cf. p. 24. Die langen Wellen des unteren Teiles der Skala verlieren bei ihrem

[1]) KESSEL 94: Ueber die vordere Tenotomie, Mobilisirung und Extraktion des Steigbügels.

[2]) A. f. O. XVI. 47.

[3]) BEZOLD, Z. f. O. XXIX. 1.

Übergang von der Luft in den Knochen soviel an Kraft, dass sie den Schwellenwert, der zur Empfindung nötig ist, nicht mehr erreichen: sie werden nicht mehr gehört.

JOHANNES MÜLLER[1]): „Luftschwingungen gehen schwer an feste Körper und mit einer beträchtlichen Verminderung ihrer Intensität über. Eine Membran wird aber leicht durch sie in Bewegung gesetzt" und die Leitung der Schwingungen einer gespannten Membran an feste begrenzte Körper geschieht sehr leicht.

Es[2]) kommt also bloss auf die Stärke des durch die Tonschwingungen mitgeteilten Stosses an, ob ein membranöser, gespannter, schallleitender Körper Beugungsschwingungen machen wird. Es kann daher die Möglichkeit der Beugungsschwingungen bei dem Trommelfelle nicht in Abrede gestellt werden, obgleich die Exkursionen seiner Beugungen auch bei den stärksten Schallen bei seiner Kleinheit sehr gering sein werden. Genauer ausgedrückt wird das Trommelfell in allen Fällen in Transversalschwingungen geraten, wenn seine Exkursionen oder die progressiven Bewegungen der Teilchen, die ihnen von einer Verdichtungswelle der Luft mitgeteilt werden, grösser sind als die Dicke des Trommelfelles.

Dieser Satz bestätigt BEZOLD's Annahme, dass das Trommelfell zur Zuleitung der tiefen Töne zum Labyrinth diene. Von den üblichen Stimmgabeln haben nur die tieferen eine Schwingungsweite, welche, obwohl beim Übergang von Luft zur Membran geschwächt, dem Trommelfell hinreichend starke Bewegungen mitteilen kann. Bei höheren Stimmgabeltönen sind die Amplituden kleiner und wenn sie auch noch an den Zinken die Dicke des Trommelfelles übertreffen, so verlieren sie doch durch Reflexion am Trommelfell so viel Kraft, dass die dessen Teilchen erteilte „progressive Bewegung" die Dicke nicht übertrifft.

Für Töne mit geringeren Tonschwingungen nimmt MÜLLER eine molekulare Fortleitung durch Trommelfell und Gehörknöchelchen an. Sind schon nach theoretischer Überlegung die durch zwei Gelenke mit Knorpellagen und Gelenkhöhlen verbundenen Knöchelchen zur Fortpflanzung molekularer Bewegung wenig geeignet, so sprechen Beobachtungen an Leuten, die ohne Trommel-

[1]) Handbuch der Physiologie des Menschen II, 2. S. 427.
[2]) Physiologie II, 2. 430.

fell und Gehörknöchelchen hohe Töne ungeschwächt hörten, dafür, dass zur Fortleitung höherer Töne der Schallleitungsapparat nicht erforderlich ist.

Für Töne über etwa e‴ wies BEZOLD nach, dass der Schallleitungsapparat eine untergeordnete Rolle spielt. Wir können ihn mit allen Mitteln ausschalten und die Töne werden je höher desto besser trotzdem gehört. Wenn höchste Töne durch die Wände gehört werden, so ist auch ihr Übergang durch die Kopfknochen auf das innere Ohr nicht wunderbar.

Der Schallleitungsapparat in einer bestimmten Spannung kann natürlich wie alle schwingenden Körper nur auf eine gewisse Tonlage, die um einen bestimmten Ton oben und unten liegt, und ihre Obertöne mitschwingen.

Wollen wir einen Ton besonders beobachten, — lauschen, — horchen — wir auf ihn, so setzen wir durch das Spiel der beiden Antagonisten, des Tensor tympani und Stapedius den Leitungsapparat in eine Spannung, welche zum Mitschwingen mit dem betreffenden Ton am meisten geeignet ist. So vermögen wir aus einem Stimmengewirr die Stimme, auf deren Hauptton wir eingestellt haben, so gut zu verfolgen wie das Auge einen bestimmten Gegenstand deutlich sieht in einer Menge anderer, die, undeutlich verschwommen, gegen diesen zurücktreten.

Zu dieser Akkomodation ist natürlich eine freie Beweglichkeit der Vorrichtung durchaus erforderlich. Sowie die Gelenke schwer beweglich werden, klagt der Träger derselben fast regelmässig. „In einer Gesellschaft von mehreren Stimmen kann ich gar nichts verstehen, die einzelne höre ich ganz gut.“ Dieses Unvermögen steigert sich mit der Länge der Zeit des Lauschens, da die Muskeln eine unverhältnismässig grosse Arbeit leisten müssen, um die starren Teile zu bewegen. Es tritt die Ermüdung des Gehörorgans schneller ein als beim Gesunden.

Da bei gleichem Stoffe die Schwingungsamplituden von tiefen zu höheren Tönen immer mehr abnehmen, man denke an die mehrere Millimeter breiten Schwingungen der Basssaiten und der grössten Stimmgabeln, so wird bei zunehmender Starrheit und Spannung des Schallleitungsapparates das Mitschwingen mit tiefen Tönen zuerst erschwert oder aufgehoben werden. Auch hierbei muss der Apparat physiologisch als ein ganzes betrachtet werden.

Schwingungen einzelner Teile des Trommelfelles, bei Narben oder teilweisen Atrophieen, alleiniges Schwingen von Hammer und Amboss bei gelockertem Ambosssteigbügelgelenk [1]) sind physiologisch unwirksam, vermitteln kein Gehör.

Unter normalen Verhältnissen wird durch tiefe und mittlere Töne der Steigbügel durch Trommelfell und Kette in den Vorhof getrieben. Die Labyrinthflüssigkeit ist nicht zusammendrückbar, die knöchernen Wände setzen den winzigen Kräften, um die es sich bei der Schallübertragung handelt, so viel Widerstand entgegen, dass sie als völlig unnachgiebig zu betrachten sind. Wie bei der hydraulischen Presse würde die durch den Steigbügel als Stempel bewirkte Drucksteigerung zugleich auf alle Wände wirken, wenn sie alle starr wären. Die Aquaeducte mit ihrer kapillären Röhrenweite bieten den, durch die Schallwellen verursachten, schnellen Druckschwankungen zu viel Reibungswiderstand, als dass sie den Druck im Vorhof ausgleichen könnten.

Dagegen ist ein Teil der Wände des perilymphatischen Raumes elastisch membranös. Es ist dies die vestibuläre Wand des Canalis cochlearis d. h. die REISSNER'sche Membran und die Basalmembran.

Die Wände der Vorhofsgebilde an sich können wir zwar auch als elastische Membranen betrachten. Da indessen ihr Inhalt durch den Aquaeduct. vestibuli nicht genügend schnell ausweichen kann und ihre Umgebung ebenfalls aus Flüssigkeit und Knochen besteht, so können wir sie als unbeweglich ansehen.

Der durch den Stapes vermittelte Druck wird also auf Vorhofswände und REISSNER'sche Membran übertragen.

Wird auf diese ein Druck ausgeübt, so weicht sie nach der Schneckenbasis zu aus. Das im Canalis cochlearis enthaltene Wasser muss, da seinem schnellen Entweichen durch den Canalis reuniens und Aq. vestibuli zu viel Reibungswiderstand entgegensteht, die Basalmembran basalwärts vorwölben, diese das Wasser in der Scala tympani drücken, welches durch Vorwölben des runden Fensters ausweicht. Durch die Elastizität der zwei Wände des Canalis cochlearis ist so eine Wellenbewegung in

[1]) Siehe Pathologie.

der Scala vestibuli ermöglicht in derselben Weise wie WEBER in seiner Wellenlehre [1]) ausführt.

Weber schreibt in seiner Wellenlehre: Denkt man sich z. B. eine horizontale eiserne Röhre von 10 000 Fuss Länge, welche an ihren beiden Enden in ein senkrecht in die Höhe gerichtetes Knie umgebogen wäre, denkt man sich ferner diese Röhre als vollkommen unausdehnbar und stellt man sich endlich vor, dass sie mit Wasser erfüllt sei, welches man als vollkommen inkompressibel annimmt, so hat man ein Beispiel zu den gesetzten Bedingungen.

Wir behaupten, dass sich (bei einem Stoss an einem Ende) der ganze lange Wasserzylinder gleichzeitig in allen seinen Teilen nach vorwärts bewegen müsste.

§ 203 wird ausgeführt, wenn den einzelnen Teilchen durch in fussgrossen Abständen aufgesetzte Röhren die Möglichkeit auszuweichen gegeben werden könne, „so würde eine Welle durch die Röhre fortschreiten".

Allein es giebt noch ein zweites Mittel, um den auf das eine Ende der Röhre wirkenden Stoss in noch viel kürzerer Zeit, und auf eine mehr in die Augen fallende Weise bis zum anderen Ende der Röhre sich fortpflanzen zu lassen.

Wenn man nämlich die in die 10 000 Fuss lange horizontale Röhre etwa von Fuss zu Fuss gebohrten Öffnungen mit einer vollkommen elastischen straffen Haut verschlösse. Geschähe dann an dem einen Ende ein plötzlicher Stoss auf die Flüssigkeit, so würde die Flüssigkeit an den nächsten Öffnungen so weit auszuweichen streben, als es die Ausdehnbarkeit der die Öffnung verschliessenden Membran gestattete. Allein die Kraft, mit der diese ausgedehnte Membran sich wieder zusammenzuziehen suchte, würde den Stoss sogleich auf die nächsten Öffnungen u. s. w. verpflanzen. Die Fortpflanzung würde desto schneller geschehen, je weniger eng die Öffnungen stünden, je kleiner ihr Umfang und je gespannter die Membranen, die sie decken. Denn in dem zwischen zwei Öffnungen liegenden Stücke der Röhre würde die Fortpflanzung, weil kein Ausweichen und Verschieben der Flüssigkeits-

---

[1]) Bd. V. S. 215 f.

teilchen möglich wäre, unendlich schnell geschehen, und nur an den Öffnungen, wo ein Ausweichen möglich wäre, ein Aufenthalt in der Fortpflanzung des Stosses stattfinden, der aber um so geringer sein würde, je weniger ausdehnbar und je vollkommener elastisch die verschliessenden Membranen wären.

Die eben gegebenen Ausführungen WEBER's beweisen, dass wir uns vor zu weit gehenden Schlüssen aus allen den Versuchen hüten müssen, in denen ein Bogengang eröffnet und mit Manometer versehen wurde. Durch diese Vorrichtung werden die normalen Verhältnisse der Labyrinthwasserbewegung wesentlich verändert, indem die angebrachte Röhre oder Ausweichestelle eine Wellenbewegung im oberen Bogengang, d. h. in einer Röhre zulässt, wo vorher eine solche nicht möglich war.

Da in der Scala vestibuli die eine ganze Wand elastisch ist, so wird die Welle in ihr verhältnismässig langsam verlaufen, und ist vielleicht mit der Pulswelle in den elastischen Arterien zu vergleichen, die sich mit etwa 10 m in der Sekunde fortpflanzt.

Da durch die Überwindung des elastischen Widerstandes die Welle geschwächt wird, so wird sie, wenn von vornherein sehr schwach, in den entfernteren Teilen der Scala vestibuli eine so geringe Bewegung der Schneckengangshäute hervorbringen, dass die Nerven nicht mehr erregt werden. Hohe Töne mit ihren meist geringen Amplituden würden also nur am basalen Ende im stande sein, die zur Nervenerregung nötige Schwingungsstärke der Häute hervorzurufen. Die grossen Amplituden der tiefen Töne können bis in die Spitze der Schnecke wirken. Diese Vorstellung würde mit der HELMHOLTZ'schen Theorie, die von Jahr zu Jahr auch durch pathologische Befunde wahrscheinlicher gemacht wird, in Einklang stehen.

Bis zum Helicotrema wird die Kraft der Welle derartig geschwächt sein, dass hier ein Übergang von der Scala vestibuli zur Scala tympani kaum mehr stattfindet.

Um mir diese Verhältnisse klar zu legen, habe ich mir folgendes Modell gefertigt: siehe Fig. 3. In einem abgeschnittenen Breitbrennercylinder habe ich eine am weiten Ende breitere, am schmalen bedeutend schmalere Lamina spiralis ossea 1 aus zwei dünnen Brettern eingefügt, zwischen denen zwei Kautschuck, lamellen eingepresst waren. Diese werden durch elastische mit

Gummischlauch überzogene Drähte, an denen sie befestigt sind, in einem basalwärts schmaleren, an der Spitze breiteren Abstand, vom Rand der Lamina spiralis ossea gehalten und stellen die REISSNER-sche und die Basalmembran dar. Das freie Ende der Lamina spiralis ossea und der beiden Membranen ist durch in Alkohol aufgelösten Siegellack wasserdicht an den Glascylinder geklebt und in die wasserdichten Deckel oben und unten wasserdicht eingesetzt. Dadurch entstehen drei membranös getrennte Räume, die Scala tympani unten unter 3, die Scala vestibuli oben über 2 und der nach der Spitze weiter werdende, dreieckige Ductus cochlearis zwischen den zwei Häuten 2 und 3. Beide Scalae sind, wie durch ein Helicotrema, durch die Glasröhren 4, 5, die mit

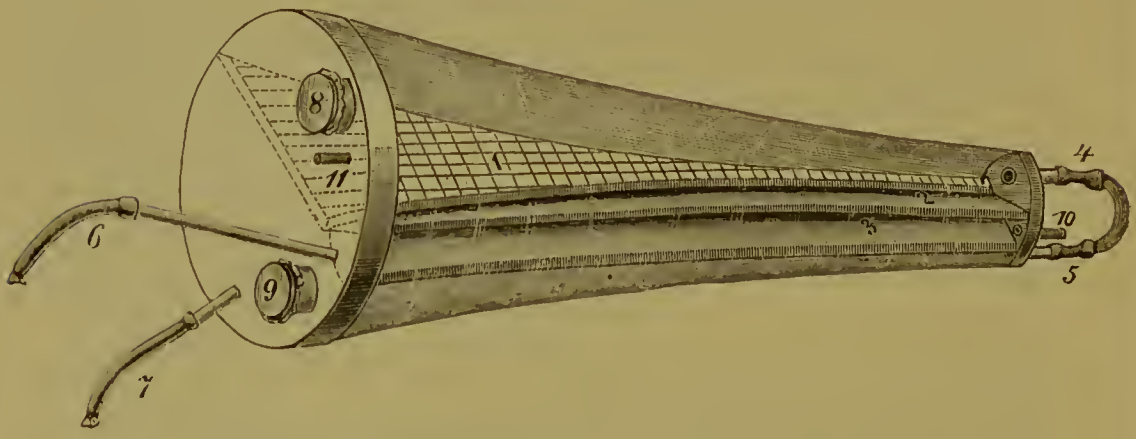

Fig. 3. Schema der Schnecke.

. Lamina spiralis ossea. 2. Membrana Russneri. 3. Membrana basilaris. 4., 5. Helicotrema. 16. Aquaeductus vestibuli. 7. Aquaeductus cochleae. 8. Fenestra ovalis. 9. Fenestra rotunda. (10., 11. Fülllöcher).

Gummischlauch verbunden sind, vereinigt. Zum Ductus cochlearis führt eine spitzgezogene Glasröhre 6 mit zugebundenem Gummischlauch als Aquaeductus vestibuli durch den basalen Deckel. Der Aquaeductus cochleae 7 ist ebenfalls Glasröhre mit zugebundenem Gummischlauch. Ausserdem sind noch zwei weitere Glasrohre, die mit Gummihaut zugebunden sind, als ovales 8 und rundes Fenster 9 durch den basalen Boden geschoben und verkittet. Füllt man den ganzen Apparat mit Wasser, wozu zwei später wasserdicht verschlossene Fülllöcher 10 und 11 nötig sind, und bringt in Wasser zerschütteltes Fliesspapier in dasselbe, so sieht man bei Druck auf ein Fenster die Membran des anderen sich vor-

wölben und die Fliesspapierfasern in dem Rohr 4—5 sich bewegen. Drückt man bei 4 oder 5 einen Schlauch zu, so wölbt sich das andere Fenster ebenso vor, indem die REISSNER'sche Membran 2 das Wasser im Canali cochlearis gegen die Basalmembran 3 treibt und diese das Wasser nach dem runden Fenster 9 vorwölbt.[1]) Schallwellen, welche beim gesunden Ohr durch die Luft auf das runde Fenster fortgepflanzt werden, werden durch die grössere Kraft der vom Steigbügel zugeleiteten unwirksam gemacht.

Für die menschliche Schnecke berechnete KAISER[2]) die Zeit, in welcher Vibrationen vom ovalen zum runden Fenster durch die Endolymphe fortgepflanzt werden auf 0,0001 Sekunde.

Der Teil der Basalmembran, dessen Schwingungszeit eine solche Grösse hat, dass die gleichen Schwingungsphasen mit denen der erregenden Welle zusammenfallen, wird durch Summierung der Bewegung in so starke Schwingungen gebracht, dass die Nerven erregt werden.

Die basale Wand der Scala vestibuli wird in ihrer Beweglichkeit beeinträchtigt, sobald die runde Fenstermembran nicht gut mehr ausweichen kann. Diese wird festgestellt entweder nach innen, bei vermehrtem Druck in der Pauke, z. B. beim positiven VALSALVAschen Versuch, nach aussen durch das Ansaugen bei Luftverdünnung in der Pauke, negativer Valsalva oder Resorption der Paukenluft infolge Tubenstenose.

Ich habe seit Jahren darauf geachtet, dass in der grössten Mehrzahl der Fälle chronischer Tubenstenose bei Kindern, z. B. bei adenoiden Wucherungen, nachdem normales Gehör eingetreten und durch Wochen kontrolliert war, der Hammer trotzdem seine starke Zurücklagerung beibehielt. Es kann also das Hörhindernis nicht in der Feststellung des Trommelfelles und der Kette liegen, sondern in der verminderten Beweglichkeit der Membran des runden Fensters.

Hierfür spricht auch SCHMIEDEKAMS[3]) Untersuchung, der fand, wenn man eine Tonquelle prüft, während man den Druck einer Sonde auf das Trommelfell verstärkt oder schwächt, so findet in

---

[1]) Feinere Versuche verhinderte leider das Welligwerden der Gummimembranen 2 und 3 im Wasser.

[2]) Z. f. O. I. 2. 116. 1869.

[3]) l. c. S. 10.

einigen Fällen eine Tonverstärkung statt und zwar z. B. beim Abklingen der auf a gestimmten Stimmgabel; ferner bei den Orgelpfeifen c und d und ebenso beim Ticken einer leise gehenden Uhr. „Im letzteren Falle stellten wir bei früheren Versuchen Messungen an, welche ergaben, dass sich die Hörweite für die Uhr beim Druck von 53 auf 64 cm vergrösserte."

Hören durch die Knochen. Wird der Ton durch den Knochen zugeleitet, so treten die Schallwellen entweder auch auf dem Wege der Kette (craniotympanale Leitung) zum Labyrinth oder direkt vom Knochen zum Labyrinthwasser. Dieser Weg ist für die hohen Töne wohl der gewöhnliche, da diese durch den Knochen ebenso ungehindert durchgehen wie durch alle Medien, mit denen bei Defekten des äusseren und Mittelohres oder bei Versuchen von uns die Schallwellen nicht abgehalten werden können.

LUCAE und POLITZER glaubten nachweisen zu können, dass bei sog. Knochenleitung die Töne einer auf den Schädel oder an die Zähne gesetzten Stimmgabel vom Knochen nicht direkt den schallempfindenden Teilen zugeleitet würden, sondern auf dem Wege vom Knochen zum Trommelfell und von da durch die Knöchelchen zum ovalen Fenster.

BERTHOLD [1]) wies die Schwingungen des Trommelfelles bei Zuleitung von Tönen durch die Kopfknochen folgendermassen nach. Ein ⊤-förmiges Glasrohr wurde 1. mit dem Gehörgang, 2. mit einem Gasbrenner verbunden. Der dritte Schenkel spitz ausgezogen, so dass das ausströmende, entzündete Gas eine kleine vertikale Flamme gab. Die Schwingungen des Trommelfelles pflanzen sich auf das Gas fort und setzen die Flamme in Bewegung, die in einem rotierenden Spiegel beobachtet wird. VALSALVAscher Versuch, besonders der positive, schwächt die Bewegungen.

Bei normalem Gehörorgan wird also jedenfalls durch Töne, welche vom Knochen zugeleitet werden, das Trommelfell in Bewegung gesetzt. Diese Bewegung ist jedoch nicht notwendig, um die Töne zum Labyrinth zu bringen.

[1]) M. f. O. 1872. 3. Ref. A. f. O. VI. 275.

Im Gegenteil ist die Kraft, die das Trommelfell zum Schwingen bringt, verloren — Schallabguss MACHS — und, wenn sie erspart wird, indem das Trommelfell am Schwingen verhindert wird, werden die Schwingungen kräftiger nach dem Labyrinth geleitet, deutlicher, verstärkt, bei der abklingenden Stimmgabel verlängert gehört. Das ist der erste, das Hören von Knochen verstärkende Umstand.

Schon ERNST HEINRICH WEBER [1]) wies darauf hin: sonos per ossa capitis ad auditum propagatos potissimum cochleae ope audiri, weil die Schwingungen des Schädelknochens der Schnecke und der in ihr befindlichen Lamina spiralis leichter übermittelt werden, da dieselbe aus sehr hartem Knochen besteht und ad partem petrosam befestigt ist; auf diese Weise würde ja der Schall auf dem kürzesten Wege und: „per materiam aequabiliter elasticam", ohne Kraft zu verlieren, fortgeleitet.

Der sicherste Beweis gegen die Annahme von LUCAE, POLITZER, MACH ist der, dass auch bei völligem Verlust des ganzen Schallleitungsapparates die Knochenzuleitung verstärkt ist.[2])

LUCAE selbst [3]) erwähnt einen in dieser und vielen anderen Beziehungen physiologisch wichtigen Fall.

Ein 47jähriger Arbeiter starb an Morb. Brightii. Links war normale Hörfähigkeit vorhanden gewesen, rechts war für den Ton a', Glocke mit Uhrwerk, nur noch die Knochenleitung vorhanden, während derselbe Ton links in Luft- und Knochenleitung und zwar stärker gehört wurde. Äusseres und mittleres Ohr fehlte rechts fast völlig. Die häutigen Gebilde des Vorhofes fehlten und die Ampullen waren mit unregelmässigen Kalkmassen angefüllt. Normale Schnecke und CORTI'sches Organ.

Bei gesunden Ohren wird durch die Stösse des Knochens das Wasser gehen Basal- und REISSNER'sche Membran und die Fenster getrieben. Letztere können leichter ausweichen als die Membranen. Durch ihr Ausweichen verliert der Stoss viel von seiner Kraft, wirkt nur schwach auf die häutigen Wände des Schneckenganges ein und wird leise gehört. Durch Feststellen der Fenster wird ein zweiter das Hören vom Knochen begünstigender Umstand geschaffen.

---

[1]) De utilitate cochleae in organo auditus, cit. bei v. Stein p. 70.

[2]) Siehe unten unter Spontanausstossungen.

[3]) A. f. O. I. 306 und V. A. XXIX.

Ist der Steigbügel irgendwie festgestellt, so werden die Stösse vom Knochen mit vermehrter Kraft auf die häutigen Schneckengangswände wirken und sie, wie wir für die Norm annahmen, nach dem runden Fenster zu ausweichen lassen. Dieses wird ausserdem durch die Stösse noch direkt vorgewölbt.

Töne tiefer und mittlerer Lagen werden also vom Knochen zugeleitet dann stärker gehört, wenn der Schallleitungsapparat d. h. 1. das Trommelfell, 2. die beiden Fenster festgestellt werden, aber nur bis zu einem gewissen Grade.

Bei sehr starkem Druck wird die Tonempfindung aufgehoben, weil das Wasser gar keiner Bewegungen mehr fähig ist, da die elastischen Membranen, die vorher sein Ausweichen gestatteten, ihre Elastizität eingebüsst haben. Synostose von Stapes und Fen. rot. hebt auch die Knochenleitung auf.

BEZOLD [1]) kommt in seiner Arbeit über den RINNE'schen Versuch zu dem Schluss, dass eine Erkrankung der Membran des runden Fensters im stande ist, den begünstigenden Einflüssen für die Knochenleitung, welche den Erkrankungen der Schallleitungskette eigen sind, wenigstens teilweise entgegenzuwirken, sie wird also nach unserer Annahme ihrerseits sowohl die Luft- als die Knochenleitung verschlechtern.

Andererseits können hohe Töne wie die durch den Knochen eindringen, auch durch denselben abfliessen, sie werden also bei Feststellung der Fenster nicht deutlicher und länger gehört.

---

[1]) Z. f. O. XVIII. 203 f.

III. Pathologie.

Die Wichtigkeit der freien Beweglichkeit der Paukenfenster finden wir schon in ältester Litteratur, in der überhaupt Krankheiten des Ohres erwähnt werden.

PH. F. MERKEL[1]) stellte 1777 in Halle die These auf:

Frequens et immedicabilis surdidatis causa est stapedis baseos cum margine foraminis ovalis concrescentia, item incudis cum malleo ankylosis, quam observavi.

VAN DER HOEVEN[2]) kannte die Verdickung der die Fenster schliessenden Häute und betrachtet sie als eine Folge des Alters.

BECK[3]) nimmt an:

Die plastische Lymphe bildet häutige Gebilde, welche mehr oder weniger die Trommelhöhle ausfüllen, die Gehörknöchelchen unter sich und mit anderen Teilen verbinden, zuweilen anorganische Stoffe sich aneignen und alsdann feste, gypsartige Konkremente bilden. Ebenso sollen durch eingedickten Schleim die Gehörknöchelchen zusammengehalten, ankylotisch verbunden, die Fenster verdickt und verletzt werden.

GAAL[4]) beschreibt ziemlich genau den chronischen Katarrh der Paukenhöhle und schliesst seine Betrachtungen über verschie-

[1]) Cit. v SCHWARTZE, A. f. O. V. 257.

[2]) Diss. pathol. de morbis aurium auditusque Lugd. Batav. 1824, cit. bei BECK p. 116.

[3]) Die Krankheiten des Gehörorgans, 1827, Heidelberg u. Leipzig, Karl Groos, p. 202 u. 205.

[4]) GAAL, Lehrbuch 1844 S. 191.

dene Krankengeschichten: Es wird nur soviel klar, dass die nächste Ursache der Taubheit nicht in den äusseren Teilen des Ohres, noch in den EUSTACHI'schen Tuben allein, noch in Schleimanhäufung in den Paukenhöhlen lag. Vielleicht war sie einer Verdichtung oder anderen Veränderung im Gewebe der die Paukenhöhle bekleidenden Membrane, folglich der die Fenster verschliessenden Häute zuzuschreiben; oder war sie durch eine Veränderung in Labyrinthe überhaupt bedingt? oder in einer besonderen Affektion der Gehörnerven begründet? Meiner Meinung nach aber sind organische Veränderungen der Bekleidehaut und die dadurch bedingte Wirkung auf die Fenster, Beinchen und die Membrana tympani allein schon hinreichend, um das Hindernis der vollkommenen Fortleitung des Schalles zu erklären.[1])

LOBSTEIN[2]) fand das rude Fenster verengert durch Exuberanz der Knochenmasse.

BONNAFONT[3]) erwähnt allgemein: Ces petits os sont sujets ... le plus souvent à l'ankylose.

WILDE[4]) sagt: Die Gehörknöchelchen können von allen Krankheiten ergriffen werden, denen Knochen überhaupt unterworfen sind: Vereiterung, Absorbierung, Karies, Ankylose.

ITARD[5]) schloss aus dem geringen Nutzen der Paracentese, dass Verdickung des Trommelfelles kein wesentlicher Grund für Schwerhörigkeit sei. Dies beruht darauf, dass die Ursache, die die Anschwellung dieser Membran erzeugt, ebenso auf die Membran des runden Fensters und auf die membranöse Partie der Spiralplatte der Schnecke, vielleicht auch auf die weichen Teile des Labyrinths wirkt.

1860 veröffentlichte TOYNBEE die erste grössere Zusammenstellung von Fällen von Steigbügelfixierung, ihm gebührt das Verdienst, auf die Wichtigkeit dieser pathologischen Veränderung hingewiesen zu haben. Er bezeichnet die Ankylose des Stapes mit sekundärer Veränderung als die Ursache der Taubheit im vorge-

[1]) GAAL p. 192.

[2]) Rapport sur les travaux anat. de l'école de médecine de Strassburg. Mém. trim. de l'an XII. cit. bei BECK p. 116.

[3]) Traité des maladies de l'oreille 1860.

[4]) WILDE, Ohrenheilkunde, übersetzt v. HASELBERG 1855.

[5]) Krankheiten des Ohres, Weimar p. 290.

rückten Alten. In seinem Lehrbuch setzt er die einzelnen Formen der Steigbügelfeststellung folgendermassen auseinander.

TOYNBEE [1]) teilt die 136 Fälle seines Kataloges folgendermassen ein:

1. Einfache Ausdehnung des Gelenkrandes der Basis des Steigbügels 49 mal.

2. Ausdehnung des Gelenkrandes der Basis des Steigbügels mit kalkartiger Weisse der ganzen Basis 29 mal.

3. Ausdehnung der ganzen Basis und Knochenausschwitzung, welche die beiden Gelenkflächen verband, 25 mal.

4. Knochenmasse ergossen zwischen den Steigbügel und das eirunde Fenster, die beiden Gelenkflächen verbindend, 21 mal.

5. Knochenmasse, um das eirunde Fenster ergossen, 12 mal.

In einem Anhang zum Katalog werden noch 35 Präparate erwähnt „von teilweiser Verwachsung des Steigbügelvorhofsgelenkes, eine Folge der Starrheit seiner Kapselbänder".

Er sucht die einzelnen Formen folgendermassen zu trennen:

Bei der einfachen Ausdehnung der Gelenkflächen ist der Knochen nicht verändert. Diese Form unterscheidet sich von der häutigen Verwachsung durch den grösseren Grad von Festigkeit, mit welcher der Steigbügel am eirunden Fenster haftete, und durch die Gegenwart einer deutlichen Anschwellung der einen oder andern Gelenkfläche, gewöhnlich jedoch der Steigbügelfläche.

Bei der zweiten Form ist die ganze Basis hypertrophisch geworden und hat eine kalkartige Weisse angenommen, wobei der Rand so bedeutend vergrössert ist, dass er mit jenem Grad von Festigkeit mit dem eirunden Fenster zusammengepackt ist, dass die Schenkel oft beim Versuch, die Basis zu entfernen, abbrechen. Bisweilen kommt hierbei Vordringen der Basis in den Vorhof vor.

Bei der dritten Veränderung ist die Basis durch Knochenneubildung bis zur Verbindung mit dem Fenster ausgedehnt.

Bei der vierten ist die Basis nur wenig oder gar nicht verändert, jedoch Knochenmasse an ihrem Umkreis gebildet bis zur Verwaschung mit dem eirunden Fenster.

Bei acht Präparaten war der untere Rand verwachsen, während

[1]) Übersetzung p. 278. diseases 276.

bei 13 anderen der ganze Umkreis fast mit dem eirunden Fenster verwachsen war.

Die letzte (fünfte) Veränderung besteht in der Ausdehnung der Vestibularoberfläche des Gelenkes und der Knochenbildung rund um das eirunde Fenster, wobei der Steigbügel vollkommen gesund bleibt.

Die Einteilung TOYNBEE's ist gekünstelt, 2, 3 und 4 ist nicht einmal nach der Beschreibung zu trennen.

Gegen TOYNBEE's Material macht schon JAMES HINTON [1]) 1874 geltend, dafs die Fälle fast ausschliesslich von Personen im höchsten Alter stammten. HINTON selbst fand unter 500 eigenen Sektionen jüngerer Subjekte, unter denen 93 mit Sicherheit taub gewesen waren, niemals eine knöcherne Ankylose des Steigbügels, selten eine vollständige Unbeweglichkeit des Fusstrittes, häufig aber eine abnorme Rigidität.

Über die Diagnose schreibt TOYNBEE [2]):

Die Diagnose dieser Erkrankung, Verwachsung des Steigbügels mit dem eirunden Fenster, ist in der Mehrzahl der Fälle von nur geringer Schwierigkeit begleitet. Die Symptome sind denen der Sklerose ähnlich, allmähliche Schwerhörigkeit, häufig ohne markierte Erscheinung, obgleich oft ein Gefühl von Vollheit oder Druck in den Ohren vorhanden ist, oder ein brummendes Geräusch, wenn er mit dem Kopf auf den Kissen liegt. Langsamer Fortschritt. In Zwischenräumen von 3—4 Monaten bemerkt Patient Zunahme der Schwerhörigkeit, obgleich sie vielleicht zeitweise, wenn er zu sehr heftiger Bewegung seine Zuflucht nimmt oder wenn er sparsame Diät einhält oder eröffnende Mittel nimmt, etwas gemildert wird. Manchmal schreitet das Leiden so weit vor, dass es nur einen gewissen Grad von Schwerhörigkeit erzeugt, Hören lauter Stimme auf ein oder zwei Ellen und dann findet infolge einer konstitutionellen Veränderung kein Fortschreiten mehr statt. Bisweilen tritt augenblickliche Besserung des Gehörs durch weites Gähnen oder durch Stossen des äusseren Ohres oder durch festes und schnelles Drücken des Tragus ein. Laute Geräusche schaffen vorübergehende Besserung oder Verschlechterung.

[1]) Ref. A. f. O. X. 212.

[2]) Diseases of the ear 280.

Eine dritte interessante und sehr gewöhnliche Erscheinung in frühen Stadien der Steigbügelverwachsung ist der Verlust von dem, was ich Adaptionsvermögen des Organs zu nennen gewöhnt bin. Eine einzelne Stimme wird deutlich gehört, eine zweite Stimme macht den Patienten völlig unfähig eine von beiden zu hören; da er das Vermögen verloren hat, schnell sein Ohr der Tonfolge von der Stimme der Person, die sich unmittelbar an ihn wendet, bei gleichzeitiger Ausschliessung derjenigen von der anderen Person anzupassen.

Als viertes Symptom nennt TOYNBEE, dass eine verlängerte Anstrengung der Aufmerksamkeit zum längeren Hören notwendig ist, deren Ermüdung bald unerträglich wurde, was aus der grösseren Muskelanstrengung sich erklärt, die nötig ist, um die starren Knöchelchen zu bewegen.

Die auch bei anderen Ohrkrankheiten vorkommende Paracusis Willisis führt TOYNBEE auf die Erschütterung der Knöchelchen und die dadurch verursachte Erleichterung der Muskelwirkung zurück.

TOYNBEE nimmt an, dass bei Personen mit Stapesverwachsung gewöhnlich Beweise von der rheumatischen und gichtischen Diathese vorhanden sind, wozu er allerdings Kongestion der Nasen-Rachenschleimhaut und Tonsillenvergrösserung rechnet. Ferner wird Mangel an Ohrenschmalz erwähnt und Verengerung des Gehörgangs bis zur Exostosenbildung als Folge der Kongestion.

Die Beschaffenheit des Trommelfells gewährt keine grosse Unterstützung bei der Stellung der Diagnose.[1]) Es ist oft trüb, mehr konkav, in vorgeschrittenen Fällen starr.

Die Tube ist gewöhnlich offen. Der Luftstrom erzeugt ein Klappen oder rauhes Krachen durch Streichen an die Innenfläche des unnachgiebigen oder gespannten Trommelfelles.

Die Stimme wird je lauter, desto besser gehört, während beim Nervenkranken die eigentümlich modulierte Stimme am besten gehört wird.

TOYNBEE[2]) glaubt durch Arzneimittel (Quecksilber), bei

---

[1]) p. 282.
[2]) p. 283

Adhäsionen und Verwachsung des Knochens einige Besserung erzielen zu können.

SCHWARTZE[1]) sagt in seiner Pathologie: Die Schwingungsfähigkeit der Gehörknöchelchen wird vermindert durch Verdickung oder Rigidität des Schleimhautüberzuges (Sklerose, Verkalkung oder Verknöcherung der periostalen Bindegewebsschicht neben zelliger und seröser Infiltration der subepithelialen Schicht) durch Synechieen und durch Einbettung derselben in Bindegewebswucherung (membranöse Ankylose).

Eine besonders häufige Ursache von Rigidität des Steigbügels ist Starrheit des Ringbandes durch Kalkeinlagerung, die sich gern mit ähnlichen Einlagerungen im Schleimhautüberzug des Stapes und der Umgebung (Promontorium) zusammen vorfindet. Ist das ganze Ringband in Kalkmasse umgewandelt, oder auch nur die periostale Schicht der Mukosa, welche dem Ringbande aufliegt, so kommt es zur absoluten Immobilität des Steigbügels (Ankylose).

Dasselbe Resultat wird herbeigeführt durch Knochenneubildung (Hyperostose) an der Fussplatte, am Promontorium und am For. ovale, durch Knochenbrücken zwischen den Schenkeln und Nischenwänden, durch direkte Einklemmung der Schenkel in dem durch Hyperostose schlitzförmig verengten For. ovale.

Nach längerem Bestande völliger Fixation der Steigbügelbasis atrophieren häufig die Schenkel (Inactivitätsatrophie), so dass sie schon bei leichter Berührung abzubrechen geneigt sind.

Eine weitere sekundäre Folge, abhängig von der mangelnden Bewegung der Steigbügelbasis ist eine Knorpelneubildung im Ringbande, ausgehend von dem Belegknorpel des ovalen Fensters analog den Neubildungen vom Knorpelgewebe in ankylosierten Gelenken.

Nur ausnahmsweise finden wir Ankylose des Steigbügels ohne gröbere pathologische Veränderungen der ganzen Auskleidung der Paukenhöhle. In der Regel zeigen sich daneben Hyperämie, Verdickung oder Synechieen und im Trommelfell weissliche Trübung.

„. . . Ob nicht überhaupt häufiger primäre Erkrankungen der Knorpelüberzüge der Gehörknöchelchen (Verkalkung, Verknöche-

---

[1]) SCHWARTZE, pathol. Anat. p. 91.

rung) Veranlassung zu Rigidität und Synostose geben, bleibt zu untersuchen."

Eine Prädisposition zu solcher Synostose des Stapes mit dem For. ovale ist gegeben durch das höhere Alter, vielleicht deshalb, weil zu dieser Zeit physiologisch die Knorpelüberzüge am Umfange des Fusstritts und am Rande des For. ovale verkümmern. Das Vorkommen der Ankylose des Steigbügels ist indessen keineswegs auf das Greisenalter beschränkt, sondern findet sich in allen Lebensaltern, sogar kongenital. Auffallend häufig traf ich sie bei Dementia paralytica.[1])

An anderer Stelle schreibt er: als Folgezustände[2]) der Sklerose sind Veränderungen der Membran des runden Fensters, Verdickungen, Kalkeinlagerungen und Einlagerungen von grossen kugligen Zellen in ihrer bindegewebigen Grundlage (WENDT) anzuführen.

Alle diese Veränderungen sind als sekundäre Folgezustände chronischer Entzündung anzusehen, gleichviel ob dieselbe mit seröser, schleimiger oder eitriger Exudation verlief, oder mit einer solchen gegenwärtig noch kombiniert auftritt.

Auf dem IV. internationalen Otologenkongress in Brüssel macht POLITZER[3]) darauf aufmerksam, dass die in den Nischen oft vorhandenen Fäden, die Reste des embryonalen Gewebes die Prognose entzündlicher Prozesse im Mittelohr wesentlich verschlechtern, indem die entzündlichen Sekretionsprodukte in dem filamentösen Gerüste einen Stützpunkt der Persistenz und der Transformation in entzündliches Narbengewebe finden und so leicht zu Ankylose des Steigbügels und zu Rigidität der Fenster membranen, oder Atresie der Nischen führen können.

LUCAE[4]) bemerkte auf der Naturforscherversammlung Leipzig 1872, dass die Bänder in der Paukenhöhle, je nach ihrem Sitze, von sehr verschiedener Bedeutung für die Funktion seien. Wenn unterhalb der Drehungsaxe gelegen, schienen sie keine erheblichen Störungen zu bewirken, während selbst feine Stränge oberhalb jener die Funktion beträchtlich herabsetzen können.

[1]) Ob hier nicht die für D. oft ursächliche Lues verantwortlich ist.
[2]) SCHWARTZE, pathol. Anat. p. 86.
[3]) A. f. O. XXVIII. 60.
[4]) A. f. O. VI. 297.

Camillo Poli[1]) citiert eine Ansicht von Urbantschitsch. Da das fötale Paukengewebe mit den ganzen Paukenwänden in Zusammenhang steht, ausser dem Trommelfell und der unteren Hälfte des Hammers, wo es sich höchstens anlehnt, so sind alle Pseudomembranen als pathologisch zu betrachten, welche von diesen Stellen nach einem anderen Teil der Pauke gehen.

Tröltsch[2]) schreibt 1881:

Am wenigsten sind wir über jene Form, die wir als interstitiellen Prozess, als trockenen Katarrh — sit venia verbo! — oder als Sklerose der Paukenhöhle bezeichnen, einig.

Vorläufig stellen wir uns diesen Prozess als einen pathologischen Vorgang vor, bei welchem die Paukenhöhlen-Schleimhaut dichter, starrer, unelastischer wird, welche Veränderung sich am Trommelfell, am Hammer-Ambossgelenk und insbesondere an den beiden Fenstermembranen für die Vibrationsfähigkeit derselben sehr störend erweist und schliesslich zu vollständiger Starrheit der Gelenke der Gehörknöchelchen und zu gänzlicher Unbeweglichkeit des Steigbügels infolge von Verkalkung oder Verknöcherung des Ligamentum annulare (Synostosis stapedis) oder auch zu gleicher Erstarrung der Membran des runden Fensters führt.

Nach Entdeckung des Knorpelüberzuges der Gelenke drängt sich uns die Frage auf, ob wir nicht statt einer Sklerose der Paukenhöhlen-Schleimhaut eine pathologische Beschaffenheit dieser Knorpelelemente am Beginn und am Ende der Kette der Gehörknöchelchen, etwa eine knöcherne Metamorphose vor uns haben.

Die Ansichten v. Tröltsch's und Schwartze's finden wir in allen neueren Lehrbüchern mit geringen Abweichungen wieder unter den Abschnitten „Sklerose", „trockener Mittelohrkatarrh" etc. Allmählich bricht sich immer mehr die Überzeugung Bahn, dass die anatomische Grundlage dieser Erkrankungen auf Starrheit des Steigbügels beruht. Das runde Fenster wird fast allgemein vernachlässigt.

Steinbrügge[3]) behandelt die Verdichtung der Labyrinthfenster kurz und meint, das eigentliche Wesen der schleichend und

[1]) Ricerche Anatomo-Patologiche Genova 1892. Tipografia del R. Istituto di Sordo-Muti.

[2]) 1881 p. 299.

[3]) In Orth, Lehrbuch d. pathol. Anatomie. Berlin, Hirschwald 1891.

unmerklich verlaufenden sklerotischen Prozesse ist noch nicht genügend aufgeklärt.

POLITZER [1]) giebt als Anhaltspunkte für die Diagnose der primären Labyrinthkapselentzündung: Schleichender Charakter der Hörstörung ohne die geringsten Anzeichen einer vorhergegangenen katarrhalischen Erkrankung des Mittelohres, normales oder nur wenig getrübtes, nicht retrahiertes Trommelfell, durchschimmernde Rötung der Promontorialwand, normal wegsame Ohrtrompete, negativer Ausfall des RINNE'schen Versuches und erbliche Anlage.

MIOT [2]) nimmt als Ursache der trockenen Mittelohrentzündung sympathische und vasomotorische Störungen bei Erkrankungen von Magen und Uterus an, die sich zugleich auch durch Kältegefühl an den Füssen äussere.

Eine von der gewöhnlichen abweichende Erklärung der Geräusche finde ich in einer Arbeit von MOOS.[3])

Wir dürfen in der That annehmen, dass, solange als nicht infolge der Entwickelung dieser Konkremente (Kalk im Nerven) sämtliche Nervenfasern des Gehörnerven atrophisch zu Grunde gegangen sind, dieselben geradezu als pathologische, kontinuierlich wirkende, mechanische Tetanisierungsapparate zu betrachten sind, sodass es nicht auffallend erscheint, wenn der Träger des Leidens schliesslich zum Selbstmord getrieben wird.

Zur Erklärung der Geräusche nimmt ZWAARDEMAKER [4]) an, dass durch die Starrheit der Kette Gefässgeräusche, welche früher nicht gehört wurden, jetzt hörbar werden, weil zu dem craniell zugeführten Schall sich noch jener von der Margo tympanica bezw. dem Trommelfell gesellt, der normaliter infolge der Interferenz ungemein schwach ist.

ZWAARDEMAKER betrachtet Parakusis bei Sklerose als Zeichen beginnender Labyrintherkrankung und deshalb als prognostisch ungünstig.

Die Parakusis Willisii beruht nach den ausführlichsten Unter-

[1]) Z. f. O. XXV. 326. 1893.

[2]) Mobilisation de l'étrier.

[3]) Über das Vorkommen und die Bedeutung phosphorsaurer Kalkkonkremente im Stamme der Gehörnerven. Vortrag gehalten auf der Versammlung südwestdeutscher Neurologen und Irrenärzte in Wildbad am 20. Mai 1878.

[4]) Z. f. O. XXVIII. 119.

suchungen HARALANOFF's [1]) auf den verschiedensten Krankheiten des mittleren und inneren Ohres, ihr kommt daher ein Wert für die Erkennung der Starrheit der Fenster nicht zu, wie TOYNBEE glaubt.

WILLIS selbst führte die Parakusis auf Schlaffheit des Trommelfelles zurück.

WILLIS opera omnia Genevae MDCLXXVI de amina brutorum. Kap. XIV de auditu enthält auf Seite 108 folgende Beobachtungen:

Enim vero surdidatis species quaedam occurrit, in qua licet affecti auditus sensu penitus carere videantur, quamdiu tamen ingens fragor, uti bombardarum, campanarum, aut tympani bellici, prope aures circumstrepit, adstantium colloquia distinctè capiunt, et interrogatis aptè respondent, cessante verò immani isto strepitu, denuo statim obsurdescunt. — Folgen zwei Fälle. — Procul dubio horum ratio erat, quòd tympanum in se continuò relaxatum, soni vehementioris impulsu ad debitam tensitatem, quo munere suo aliquatenus defungi potuerit, cogerctur.

Fälle von Starrheit der Paukenfenster.

Im folgenden Kapitel habe ich die Sektionsergebnisse hochgradig Schwerhöriger zusammengestellt, bei denen eine ursächliche Erkrankung des Labyrinths mit der Sicherheit auszuschliessen war, welche der jeweilige Stand der pathologischen Untersuchungsmethoden bot.

An die Spitze des Abschnittes möchte ich VOLTOLINI's Worte setzen, Monatsschrift für Ohrenheilkunde 1886, p. 3: „Die Sektion des Ohres muss sofort post mortem oder höchstens einige Stunden nach demselben vorgenommen werden. Ist dieses nicht der Fall, so hat die Sektion keinen Wert, sie kann höchstens ganz grobe Verhältnisse eruieren," und weiter: „Die Ohr-Sektionen von TOYNBEE hatten ihren Wert nur darin, dass sie die gröberen Verhältnisse zeigten, welche in kranken Ohren vorkommen können, in Bezug auf das Labyrinth sind dieselben fast ganz wertlos."

Ich habe von vornherein die Fälle von Rigidität des Steig-

[1]) HARALANOFF, Étude clinique de la paracousie de Willis Genève Dubois 1892.

bügels eingeteilt in solche von einfacher Starrheit, die entweder auf feste Adhäsionen von den Autoren zurückgeführt wird, oder auf Starrheit des Ringbandes, oder wo überhaupt nichts Genaueres angegeben wird als z. B. Ankylose.

Hierzu musste ich auch die Fälle von Bewegungshinderung durch Knochenumwucherung rechnen, sofern nicht eine völlige Bewegungslosigkeit ausdrücklich erwähnt ist.

Die zweite Gruppe habe ich aus den Fällen gebildet, bei denen aus der Beschreibung eine knöcherne Ankylose zu erkennen war, und eine Veränderung am Labyrinth oder Gehörnerven wenigstens nicht erwähnt ist.

Diese knöcherne Ankylose kann zu stande kommen durch Umwucherung des Steigbügels mit Knochen — Einklemmung — oder durch echte Synostose, d. h. Verschmelzung der knöchernen Platte oder Schenkel mit dem knöchernen Rande der Fenestra ovalis durch neugebildeten Knochen. Da beide Veränderungen oft verschiedene Stufen desselben Prozesses darstellen, nur bei den wenigen mikroskopisch untersuchten Fällen zu trennen sind und dieselben Symptome hervorrufen, so kommt dieser Unterscheidung keine praktische Bedeutung zu, sobald deutlich und klar ausgedrückt ist, dass die Einklemmung zur völligen Bewegungslosigkeit geführt hat.

Auch die Trennung von Verkalkung und Verknöcherung ist nach der vorliegenden Kasuistik eine ziemlich willkürliche. In einigen Fällen wurden in der scheinbaren Kalkschicht Knochenkörper nachgewiesen. Nur ätiologisch lassen sich die primären Knochenwucherungen von der Verkalkung bisweilen trennen.

Die dritte Gruppe bilden die Fälle Toynbee's.

Toynbee [1]) wandte zuerst durch die Fülle seines Materials die allgemeine Aufmerksamkeit auf die Veränderungen des ovalen Fensters. Aus seinem „Catalogue" sind nur vier Fälle von Synostose des Stapes-Vorhofsgelenkes zu erkennen, worauf schon Schwartze [2]) hinweist. Auch mir war es beim Durchmustern der Trockenpräparate zu meiner grossen Enttäuschung nur bei einigen wenigen

[1]) Toynbee, Catalogue 1857. London, John Churchill, New-Barlington-Street.

[2]) A. f. O. V. 264.

möglich, deutlich knöcherne Ankylose zu erkennen, obwohl ich die Sammlung 1892 gerade daraufhin durchsuchte.

Nehmen wir an, dass TOYNBEE über die verhältnismässig frischen, nicht vertrockneten Präparate genauere Notizen aufzeichnete, als in seinem „Catalogue" enthalten sind, und nach diesen seine Zusammenstellung in seinem Lehrbuche[1]) machte, so erhalten wir wertvolle Aufschlüsse über die Lokalisation der Knochenerkrankung in den 136 Präparaten.

Zu verwundern bleibt, dass im Lehrbuch von den Ankylosen durch Adhäsionen, die im Katalog unter den Nummern 511, 522 23, 588, 597 98 aufgeführt sind, gar nicht die Rede ist, obwohl diese als Ursache der Schwerbeweglichkeit angeführt werden und trotzdem die Zahl der Präparate des Kataloges 492 — 627 = 136 dieselbe ist.

Jedenfalls sind die Veränderungen, die an den trockenen Präparaten noch zu sehen sind, so wenig deutlich, dass mir nur zwei des Skizzierens wert erschienen, und von diesen existiert leider keine Angabe über ihr Hörvermögen.

Da also bei 132 der im Katalog aufgeführten Präparate nach dem Lehrbuch noch andere Veränderungen zu erkennen waren, als im Katalog angegeben sind, so sind leider nur vier von der reichen Anzahl der TOYNBEE'schen Fälle in den Tabellen zu verwerten. Alle anderen musste ich in einer gesonderten Tabelle als TOYNBEE's Fälle unterbringen.

Als vierte Gruppe habe ich die Fälle gesammelt, wo Veränderungen im Labyrinth angeführt sind. Überhaupt nicht aufgenommen habe ich dabei solche, bei denen die Ankylose der Fenster als nebensächlicher Befund zu betrachten ist, z. B. die Fälle von Missbildung, wie deren MYGIND in seiner Arbeit über Taubstummheit eine Anzahl aufführt.

Die fünfte Gruppe bilden die spärlichen zehn Mitteilungen über isolierte Erkrankungen des runden Fensters.

Als sechste Gruppe endlich habe ich das Zusammentreffen von Starrheit beider Fenster angenommen.

Ich weiss wohl, dass meine Einteilung einige Nachteile hat: Die Grenze zwischen Veränderungen im Labyrinth, die an sich

---

[1]) Übersetzung v. Moos p. 277. s. o.

keine Symptome herbeiführen, z. B. Kalk, Corpora amylacea, Kleinheit der häutigen Gebilde und bedeutsamen Veränderungen ist auch nach dem heutigen Stande unserer Kenntnisse vom inneren Gehörorgan nicht scharf zu ziehen.

Ausserdem lässt der Umstand, dass Verknöcherung nach dem klinischen Verlauf häufig ein späteres Stadium einfacher Starrheit zu sein scheint, die Trennung der beiden Seiten in verschiedene Tabellen für klinische Betrachtung unzweckmässig erscheinen. Um das Gesamtbild des Krankheitsverlaufes nicht zu stören, liess ich deshalb die in mehreren Tabellen aufzuführenden Fälle der Kasuistik unter der ersten Gruppe, in welche sie zu rechnen sein würden, ungeteilt.

1. Fälle von einfacher Starrheit.

GAAL [1]) citiert einen Bericht PAPPENHEIM's über zwei Fälle [2]), in welchen einige Grade vom Gehör noch bestanden, obschon in dem einen der Grund des Steigbügels in der Fenestra ovalis ankylosiert und in dem andern die Membran des runden Fensters verknöchert war.

MYGIND's Sektionsbefunde von erworbener Taubstummheit enthalten ausser Nr. 47 mit grosser Anomalie des Labyrinths und Nr. 44, wo das innere Ohr nicht untersucht zu sein scheint, folgende Bemerkungen:

44. CRAIGIE [3]) D. 1833, W. 20. Soll vom 18.—20. Lebensmonat gut gehört haben. Eiter im Cav. tymp. und Cell. mast. Ossicula ihrer Schleimhaut beraubt. R. Stapes ankylosiert, l. Stapes fehlt, Membr. tymp. perforiert.

VOLTOLINI 1859 [4]): Friederike Graf, 47-Jährige, links ganz taub, rechts so schwerhörig, dass man ins Ohr schreien musste. Meat. ext. beiderseits erweitert und trocken, Trommelfell normal,

[1]) Krankheiten des Ohres. Wien 1844. S. 125.

[2]) Dr. WOLF GRAEFE und WALTHER, Journal für Chirurgie und Augenheilkunde. Bd. VII. p. 297—299. Berlin 1835.

[3]) Schmidts Jahrbücher 1835. Bd. VI. p. 112—122.

[4]) Deutsche Klinik 1589. cit. bei BERTUCH.

Tube frei. Schwerhörigkeit besteht seit 20 Jahren nach einem Schuss in der Nähe.

Sektion rechts: Der äussere Gehörgang erweitert, ganz trocken, ohne Cerumen und Härchen, die auskleidenden Häute sehr dünn, atrophisch, Trommelfell normal, nur um den Hammergriff etwas dicker und weisser. Die Paukenhöhle zeigt nur zahlreiche falsche Membranen und Adhäsionsbänder, welche bloss den Hammer und den langen Ambossschenkel freilassen; die Kapselmembran am Steigbügelkopf ist erschlafft, das runde Fenster verlegt, die hintere Paukenhöhlenwand ist gegen den Steigbügel vorgedrängt, der Steigbügel in die umgebenden Partieen mehr eingebettet, kompakter, dicker, die Schenkel sind runder, die Fussplatte ist weniger beweglich als normal und zeigt im Vorhof milchigweisse Trübung; die runde Fenstermembran ist normal.

v. Tröltsch 1859[1]: Eine Schwerhörige. Verkalkungen im Trommelfell. Steigbügel allseitig durch Adhäsionen fixiert, aber noch beweglich. Amboss beiderseits mit dem Trommelfell verwachsen in der ganzen Ausdehnung seines langen Schenkels.

Ebenda Fall XV. Keine Hörprüfung. 55-Jähriger, soll nicht schwerhörig gewesen sein. Taubheit akut neben Phthise entstanden. Eiter in der rechten Pauke. Steigbügel rechts ohne Veränderung. Links Stapes völlig in organisierte bindegewebige Massen eingehüllt und unbeweglich, auch mit dem Trommelfell verwachsen. Hammer mit dem Prom. adhärent, Trommelfell eingezogen und in den unteren zwei Drittteilen mit der Labyrinthwand verwachsen. Die glatte Innenfläche des Trommelfells mit puriformen gelblichen Klümpchen bedeckt.

v. Tröltsch 1863[2]: 33-jähriger Potator und Luetiker. Bald nach der Infektion Schwerhörigkeit und Sausen, hört Ankeruhr beiderseits 2 Zoll.

Sektion nur links: Nerv normal. Tube frei. Trommelfell sehr zart. Viel Pseudomembranen in der Pauke. Schleimhaut der

[1]) V. A. XVII. 15. 22.
[2]) V. A. XXVII 163. Fall XIII.

Pauke sehr gerötet, besonders über dem Prom. Basis stapedis fast völlig ankylosiert, nur mit der Lupe noch Spur von Beweglichkeit zu sehen. Um die Fenestra ovalis in den Canal. horizontalis hinein starke Rötung und Verdickung des Periostes. Den vorderen Rand der Fen. oval. im Vorhof umgiebt eine Verdickung der Knochenmasse, die sich bis in den Eingang der Schnecke hinzieht; ebenso zieht sich die Röte vom Vorhof bis in die erste Windung der Schnecke.

v. Tröltsch.[1]) 74-Jähriger, stocktaub. Links über der Fen. rot. eine zarte Membran, die beim Abziehen zackige Fortsätze zeigt und auf der ein rundlicher Körper aufsitzt. Derselbe ist leicht gelblich, zeigt konzentrische Streifung und entleert bei stärkerem Druck einen kohärenten Inhalt, sodass eine abgeplattete Blase bleibt. Rechts viel Pseudomembranen. Steigbügel allenthalben von verschieden festen Bändern umgeben, Platte fest mit dem Knochen verwachsen. Über der Fen. rot. zarte Pseudomembran. Tensor und Stapedius mit deutlichen Querstreifen.

Schwartze[2]) 1864: 40-Jähriger. Vor 22 Jahren plötzlich schwerhörig durch Übergiessen eines Eimers kalten Wassers über den Kopf. Bis zu diesem Ereignis habe er ein stets gleiches feines Gehör gehabt. Bald danach habe er heftige Schmerzen in beiden Ohren, aber keinen Ausfluss bekommen. Das anfangs sehr quälende Sausen soll allmählich schwächer geworden sein und sich schliesslich wieder ganz verloren haben. Schwerhörigkeit wechselt, besser bei gutem hellen Wetter. Schmerzen traten nie wieder auf.

Mittellaute Sprache in der Nähe sehr gut. Ankeruhr weder vom Ohr noch von den Kopfknochen, eine sehr laut schlagende Spindeluhr links $^1/_2$ Zoll, rechts 1 Zoll.

Trommelfell links weniger durchscheinend, weisser und glanzloser wie rechts. Keine Flächenveränderung. Rachenschleimhaut blass und zart. Tod nach 10 Wochen an Phthisis.

Sektion. Trommelfell rechts mit zarter weisser Randsichel

[1]) Tröltsch, V. A. XVII. 60.
[2]) A. f. O. I. 210.

nach hinten, Lichtkegel nur an der Spitze vorhanden. Links eine breitere und weissére Randsichel. Nur matter Reflex anstatt des Lichtkegels.

Trommelfell links nur bei starker Luftdouche hinten oben bewegt, obwohl die Tube für Violinsaite A durchgängig ist. In der Mitte der Hinterwand des sonst blassen Rachens eine haselnussgrosse Cyste mit zähflüssigem Inhalt und glatten Wandungen. Paukenschleimhaut links wenig verdickt, Hammer am Tegmen fixiert, bei seiner Berührung bewegt sich deutlich das Gelenk zwischen Os Sylvii und langem Ambossschenkel, der Stapes nur mit Lupe und von innen als gering beweglich erkannt. Inneres Ohr zeigt auch mikroskopisch nichts krankhaftes. Rechts Stapes besser beweglich. SCHWARTZE fasst den Befund links als wahrscheinlich durch akuten Katarrh entstanden auf.

LUCAE[1]) 1864: Ein 70-Jähriger. Vor 32 Jahren hingefallen und infolgedessen beiderseits Gehör verloren, das sich jedoch allmählich wieder etwas besserte.

Taschenuhr nicht gehört, Repetieruhr rechts $^1/_2$ Zoll von der Ohrmuschel, links nur beim Andrücken an dieselbe. Zum Verständnis ist, besonders links, lautes in-die-Ohren-Sprechen nötig. Knochenleitung: Repetieruhr nur von den Zähnen aus zu hören. Beim Zudrücken des Ohres rechts wie links keine Veränderung wahrzunehmen.

Ohrensausen nicht vorhanden, auch nicht beim Zudrücken der Ohren. Äusserer Gehörgang beiderseits weit und trocken. Trommelfelle matt glänzend, wenig durchscheinend, leicht opak; Lichtkegel verwaschen. Tuben frei. Luftdouche ohne Hörverbesserung. Tod nach 14 Tagen.

Trommelfelle zeigen zwischen den Fasern der Lamina propria viele Fetttröpfchen, welche sich auch in den sogenannten Trommelfellkörperchen vorfinden. Auch Cutis fettreich.

Rechts Paukenschleimhaut trocken, leicht verdickt. Hammer, Amboss, Trommelfell sehr schwach, Stapes gar nicht beweglich infolge von Verdickung und Verdichtung der Membran des ovalen Fensters. Membrana fenestrae rot. weisslich-

[1]) LUCAE, V. A. XXIX. Fall 6.

grau durchscheinend. Muskeln, Tensor und Stapedius zum Teil fettig degeneriert. Chorda normal. Im inneren Ohr nichts auffallendes. In den Säckchen und Ampullen nur wenig Otolithen; in der Schnecke nur spärliches Pigment. CORTI'sche Fasern gut zu sehen. Acusticus normal.

Links ausser den gleichen Veränderungen: Membran des runden Fensters ziemlich verdickt. Im inneren Ohr mehr Otolithen wie rechts.

LUCAE[1]): 50jähriger Reitknecht, tabeskrank. Links seit Kindheit schwerhörig, vor vier Jahren auch rechts nach Sturz vom Pferde, nie Schmerzen, mitunter Klingen.

Taschenuhr beiderseits 0, Repetieruhr und Sprache rechts 1 Fuss, links 0.

Knochenleitung rechts nur für Repetieruhr vom Proc. mast. und Zähnen, links 0. Beim Zudrücken des Ohres verschwindet rechts der Ton, links keine Veränderung.

Gehörgang beiderseits weit und trocken. Trommelfell rechts ziemlich konkav, leicht getrübt, glanzlos, vorn peripher einige kleine Verkalkungen. Links eben, weisslich-grau, glanzlos. Links volles Anschlagegeräusch bei Luftdouche. Ohne Hörverbesserung. Einen Tag etwas besseres Hören. Einige Tage vor dem Tode Klingen.

Sektion. Graue Degeneration der Hinterstränge, aber Striae acusticae und Hörnerven normal. Rechts Paukenschleimhaut weiss, wenig verdickt, ganz trocken, keine Gefässe sichtbar. Hammer und Amboss gut, Stapes sehr wenig beweglich. Binnenmuskel normal. Runde Nische durch Bindegewebspfropf völlig ausgefüllt. Labyrinth zeigt nichts abnormes.

Links. Hammerende mit Promontorium verwachsen. Trommelfell hinten in der inneren Schicht petrifiziert. Im oberen Paukenteil Knöchelchen in verfilztes Bindegewebe eingeschlossen. Stapes völlig ankylosiert durch Verdichtung und Petrifizierung der Membran des ovalen Fensters, die des runden etwas verdickt. Warzenfortsatz kompakt.

[1]) V. A. XXIX. 79.

Politzer.[1]) 1864. Links eine seit Kindheit nach Otorrhoe entstandene Taubheit. Rechts vor 1½—2 Jahren Ohrenfluss, nach dessen Ablaufe hochgradige Schwerhörigkeit eintrat. Während er also links ganz taub war, hörte er rechts in der Nähe des Ohres laut gesprochene Worte deutlich. Die Sektion ergab links Ankylose des Stapes und Atrophie des Labyrinthes, rechts Ankylose sämtlicher Knöchelchen, Labyrinth nicht verändert.

Voltolini[2]) ca. 1865. 54-Jähriger, versteht Schreien ins Ohr. Linkes Ohr: Trommelfell hinten mit braunen Borken, erbsengross zerstört. Stapes mit Lupe als eine Spur beweglich erkannt. Sonst im Labyrinth nichts abnormes. Im Gehörgang Belag von schmierigen Borken. Schleimhaut der Pauke stark verdickt. Tube frei und bleich.

Fall IX. 61-Jährige, vielleicht hereditäre Lues, seit etwa 20 Jahren schwerhörig: Uhr vom Knochen nicht gehört. Anfangs viel Summen in den Ohren, später lebhafte Gehörhallucinationen. Otorrhoe nie bemerkt. Starb an Phthisis pulm.

Sektion: Trommelfell rechts centrale Perforation, vorn grosse, hinten oben kleine Verkalkung. Hammer nach vorn unten innen gerichtet. Hammer-Ambossgelenk beweglich. Stapes schwer beweglich. Paukenschleimhaut nicht erheblich verdickt.

Links grosse Perforation, hinten Hammer vom Amboss getrennt, dessen Gelenkfläche kariös ist. Tensor und Stapedius atrophisch. Stapes schwer beweglich.

Im inneren Ohr kein pathologischer Befund. Der ganze Knochen sehr spröde, schneidet sich ungewöhnlich leicht mit der Knochenscheere.

Moos[3]) 1872. 49-Jähriger, links von früh an völlig taub. Rechts Sprache in der Nähe des Ohres verstehend. Links Nerv

---

[1]) A. f. O. I. 351.
[2]) V. A. XXXI. 215.
[3]) Z. f. O. II. 1. 109.

intakt, vermutlich auch rechts. Rechts Steigbügelplatte mit Fen. oval. „völlig verwachsen", Fen. rot. normal.

Links Nerv intakt, Stapes wie eingemauert vom Canalis facialis, dem hypertrophischen Promontorium und der Knochenhypertrophie der Hinterwand, Fen. rot. bis auf dünnen Spalt durch Hyperostose verwachsen. Eine gleichzeitige Verdickung des Ependyms an der Ursprungsstelle der Nerven hält M. für gleichgültig.

Tröltsch.[1]) 61-Jähriger lange schwerhörig. Linkes Felsenbein: Trommelfell ganz undurchsichtig und stark gelblich-grau, in der Mitte stark eingezogen, beide Falten stark entwickelt. Hammerkopf und Ambosskörper mit der Labyrinthwand verwachsen. Gehörknöchelchen sämtlich ankylotisch. Schleimhaut dick rötlich gewulstet. Nur zwischen Amboss und Steigbügel waren einige Bewegungen möglich. Stapes vollständig unbeweglich, ist namentlich unten in verdichtetes infiltriertes gelbgraues Schleimhautgewebe eingehüllt und dadurch ausgiebig mit den Wänden des Pelvis ovalis verlötet. Fen. rot. frei.

Laxnois[2]) beschreibt die Sektion eines Felsenbeines, dessen Träger Ménière'sche Symptome mit vollkommener Taubheit gehabt hatte. Das Labyrinth fand sich rechts intakt. Ankylose des vorderen Armes des Stapes, hinterer Plattenteil in der Fen. ovalis eindrückbar. Links genau dieselben Veränderungen. Gellé glaubt aus diesen und anderen Fällen Schwindel als sekundär nach Mittelohrerkrankungen entstanden annehmen zu können.

Holger Mygind[3]) stellte die pathologisch anatomischen Veränderungen des Gehörorgans Taubstummer zusammen. Unter den Fällen angeborener Taubstummheit finden sich ausser dreien (16, 19, 27), bei denen die Taubheit wohl auf die gleichzeitig bestehende Labyrinthanomalie zurückzuführen ist, ein Fall 31,

[1]) A. f. O. VI. 72. 1873.
[2]) Laxnois, Soc. des scienc. méd. de Lyon 1888, cit. Z. f. O. XIX. 383.
[3]) A. f. O. XXI. p. 86.

bei dem keine Veränderungen im Labyrinth erwähnt sind. POLITZER.[1]) Crus long. incud. verlängert, in seiner Mitte rechtwinklig geknickt. Stapes durch Bindegewebe fixiert. R. Membr. tymp. narbig verändert. Corp. incud. in Bindegewebsmasse eingehüllt. Die Nische der Fen. rot. durch Bindegewebe ausgefüllt. L. Membr. tymp. perforiert.

Folgende sind zu ungenau berichtet, als dass sie zu verwerten wären.

Fall 90. Fen. oval. fehlt.

Fall 94. Cav. tymp. sehr gross. Ossicula unbeweglich, weil sich der Incus auf die Zellen des Proc. mast. stützt. Basis stap. ankylosiert. Promontor. fehlt. Fen. rot. fehlt.

Fall 99. Schleimhaut des Cav. tymp. stellenweise entzündet. Malleus-Incusgelenk ankylosiert. Beide Crura incud. an die Trommelhöhle knöchern angewachsen. Crur. post. stap. ebenso. Fen. rot. fehlt.

Das Fehlen eines Fensters weist jedenfalls auf Entwickelungsfehler der Labyrinthkapsel hin.[2])

MOOS: 64-Jähriger, taubstumm. R. Trommelfell trichterförmig eingezogen, vordere Hälfte transparent, hintere trüb, mit Ausnahme einer kleinen Stelle hinter der Mitte des Hammergriffes. Griffgefässe hyperämisch. An der unteren Peripherie erhält man den Eindruck einer starken, vom hinteren zum vorderen Rand verlaufenden bogenförmigen, konvex gegen den Umbo gerichteten Trübung. Schleimhaut überall beträchtlich verdickt. Tensor normal. Hammer-Ambossgelenk, Amboss-Paukengelenk und Stapes rigid. Von etwa $^1/_2$ mm unter dem Nabel bis zur unteren Peripherie ist das Trommelfell an eine aus dem Boden der Paukenhöhle emporsteigende glatte weisse konvexe, von der Trommelhöhlenschleimhaut bedeckte Exostose beinahe angelagert, von dieser nur durch einen spaltförmigen Raum noch getrennt. (Eben diese Exostose kann man durch das Trommelfell sehen und man erhält dadurch

[1]) In MYGIND's Arbeit falsche Litteraturangabe. muss heissen 1872. Lehrbuch Bd. II.

[2]) Siehe anatomischer Teil.

den Eindruck, als wäre am unteren Abschnitt derselben eine Kalkablagerung.) Rundes Fenster knöchern verschlossen. Binnenraum des Vorhofs und der Schnecke sehr klein. Kommunikationsöffnung zwischen Vorhofs- und Schneckenraum kaum für eine Schweinsborste durchgängig.

Linkes Schläfebein zeigt im wesentlichen die gleichen Veränderungen. Im häutigen Labyrinth Kalkkonkremente.

„Die geschilderten Veränderungen dürften wohl als die Folgen einer frühzeitig aufgetretenen Periostitis des Schläfenbeines angesehen werden."

2. Fälle von knöcherner Ankylose.

Schon VALSALVA [1]) führt 1704 einen Fall von Taubheit auf Stapesankylose zurück: Olim namque in cujusdam Surdi cadavere Surditatis causam in eo sitam inveni, nempe quòd indicata membrana (das Ringband) in substantiam osseam indurata, unum continuatum os constituebat cum Basi Stapedis et Margine Fenestrae ovalis: adeòque efficiebat, ne ampliùs sursum, dorsumve eodem moveri posset.

MORGAGNI [2]) schrieb: Nisi forte aures ab alteriore causa surdae sint (eoque neglectae) ut in viro, de quo alibi mentionem feci iterumque in anu vidi, cui facta erat ossea illa membranula, quae cum ovali Fenestra basim stapedis connectit.

TRIQUET [3]) erlangte das rechte Schläfebein eines blöden Taubstummen, fand normales Labyrinth. L'étrier est très-petit, friable (zerreiblich) enclavé fortement dans sa fenêtre à laquelle la platine est soudée (geschweisst, verlötet) positivement.

Nach diesen vereinzelten zufälligen Befunden beginnen mit VOLTOLINI die auf systematischen Untersuchungen beruhenden Mitteilungen.

[1]) VALSALVA, de aure hum. tractatus. Guilelmus van de Water CIↃ CIↃ CCXVII. Trajecti ad Rhenum p. 24.

[2]) MORGAGNI, de sedibus morb. epist. anat. medic. XIV. Art. 11. p. 203. MORGAGNI, epistol. anat. 5 u. 26.

[3]) Maladis de l'oreille p. 474.

VOLTOLINI [1]) 1859: Linkes Ohr: Der Steigbügel ist ebenso wie rechts eingeengt von den Wänden des ovalen Fensters, mit welchem er eine zusammenhängende Masse bildet, vollständig unbeweglich. Die Tube ist frei, die Paukenhöhle durch Hyperostose verengt. Sonst ist der Befund wie rechts.

Die Hörstörung entspricht dem anatomischen Befunde; der Paukenhöhlenkatarrh ist nicht zu verkennen. Wahrscheinlich ist infolge desselben Periostitis eingetreten, welche die Knochenverdickung und Verwachsung erklärt.

In TOYNBEE's Katalog sind nur folgende drei Fälle als knöcherne Ankylose ohne Labyrinthleiden beschrieben.

573. 77-Jähriger, seit 20 Jahren „deaf" angeblich nach Erkältung, während solcher schlechter. Rechts laute Stimme, links Schreien gehört. L. Trommelfell konkav, beim Entfernen des Stapes bricht ein Teil der Vestibulumwand mit aus. (Rechts Stapes rigid = 572 siehe unter TOYNBEE's Fällen.)

575. 80-Jähriger. Vor 20 Jahren schwerhörig nach Erkältung, nicht schlechter in den letzten sechs Jahren. R. Ringband rigid, L. Hammer und Amboss ohne Steigbügel bewegt, die vorderen $^2/_3$ der Basis umringt und zum Teil verborgen durch einen engen Knochenring, wie Elfenbein aussehend.

577 78. 79-Jähriger, „deaf" vor 32 Jahren nach Seeschlacht auf sechs Wochen, dann besser, Schreien rechts gehört, links nichts.

R. Membr. tymp. teilweise opaque Stapes knöchern ankylotisch. Am Rand der Innenseite weiss, ins Vestibulum vorspringend, ebenso die Vestibulum-Innenfläche $^1/_4$ Linie rund um die Basis. L. Trommelfell ebenso. Malleus beinahe fixiert. Basis knöchern firmly ankylosed, die Oberfläche des Knochens, welche nach der Pauke sieht, ist komplet begraben in eine Masse elfenbeinartigen Stoffes. Tens. tymp. und membranöses Labyrinth atrophiert. Nerven der Lam. spiralis schienen fettig degeneriert.

Ich rechne diesen Fall zu den Ankylosen ohne Labyrinth-

[1]) VOLTOLINI 1859. Deutsche Klinik. FRIEDERIKE GRAF.

komplikation, da der Rest vom Hörvermögen beweist, dass keine fettige Degeneration der Nerven bestand.

612. 30-Jähriger. R. „deaf" so lange er denken konnte. R. Trommelfell, Schleimhaut und Fen. rot. verdickt. Adhäsionen am Stapes, es erstreckt (it extends) sich mehr nach dem Vestibulum, sodass nur schmale Teile der Schenkel sichtbar, zwischen Basis und Rand der Fen. oval. „partial ossification".

TRÖLTSCH [1]). 64-Jährige, seit Jahren sehr schwerhörig, seit einigen Wochen ganz taub unter chronischen Hirnsymptomen. Leiche sehr faul.

Links: Die Tube selbst ist geräumig und weit. Die Auskleidung der Paukenhöhle hat etwas sehr Dichtes und Starres und lässt sich in grösseren zusammenhängenden Stücken abziehen. Gefäss- und Nervenfurchen stark ausgeprägt. Steigbügel fest eingekeilt und unbeweglich; zerbricht beim Versuch, ihn zu bewegen. Promontorium auffallend stark entwickelt, sodass der Raum der Paukenhöhle dadurch verengt ist. Schon vom Gehörgange aus war sein Durchscheinen durch das Trommelfell sehr auffallend als ein gelblicher Reflex hinter dem Umbo. Das runde Fenster ist stark verengt und in einen engen Schlitz reduziert, durch den man kaum die Spitze einer feinen Pincettenbranche einführen kann.

Rechts ebenfalls Unbeweglichkeit des Steigbügels mit auffallender Entwickelung des M. stapedius. Rundes Fenster normal, seine Membran verdickt und eine spitze Exostose an dem sie bedeckenden Vorsprung.

TOYNBEE-MOOS 286, 6. 4. 60-Jähriger von unmässigen Gewohnheiten, vom 24. Jahre an allmählich zunehmend schwerhörig bis zum Tod im 60. Jahre. Die Taubheit war in der Familie hereditär, mehrere Schwestern und Brüder wurden allmählich um dieselbe Zeit wie dieser Patient taub. Eine Zeitlang vor dem Tode rechts total taub, links laute Sprache durch Sprachrohr.

Sektion: R. Trommelfell getrübter als natürlich, zahlreiche

[1]) V. A. XVII. 22. Fall VII.

durchscheinende häutige Bänder gehen durch die Trommelhöhle, Knöchelchen gesund, ausser Stapes, dessen Schenkel (wohl bei der Sektion) verschwunden waren. Fen. oval. durch die Basis, welche in den Vorhof hereinragte, verschlossen. In dem Vorhofsraum, welcher die Fen. oval. umgab, war eine weisse Knochenmasse, welche eine ringförmige Hervorragung um die innern zwei Drittel der Fen. oval. bildete.

SCHWARTZE[1]) 1867. Eine blinde und taube Frau von 58 Jahren, welche lange Insassin einer Irrenanstalt gewesen war, starb 1866, dieselbe war 1858 schwerhörig, 1865 taub geworden. Blind durch Opticusatrophie infolge Hirntumor (Markschwamm).

Gehörgänge auffallend weit und trocken. Trommelfelle verdickt und gleichmässig weissgelblich getrübt, glanzlos ohne centrale Konkavität. Tuben durchgängig. Lautes Schreien wurde verstanden.

Sektion zeigte ausser dem obigen objektiven Befund: R. Schleimhaut der Pauke weiss, etwas verdickt. Hammerkopf durch mehrfache Bindegewebsstränge fixiert. Das untere Ende des langen Ambossschenkels durch mehrere feine Adhäsionen mit dem Trommelfell verwachsen. Hammer-Amboss- und Amboss-Stapesgelenk völlig frei beweglich. Stapes in seiner Verbindung mit dem ovalen Fenster gänzlich unbeweglich und zwar durch knöcherne Verwachsung des Steigbügelfusstrittes mit dem ovalen Fenster. Die Membran des runden Fensters schwärzlich-grau, der Eingang zur Nische des runden Fensters rotbraun gefärbt.

Rechtes Trommelfell ebenso getrübt wie das linke. Vor dem Ende des Hammergriffes eine ovale atrophische Stelle, die nicht von scharfen Rändern umgeben ist. Vom unteren Ende des langen Ambossschenkels geht nach dem Trommelfell und der Labyrinthwand zu ein feiner Bindegewebsstrang. Gelenke der Knöchelchen ausser der Stapes-Vorhofsverbindung gut beweglich. Diese völlig ankylosiert.[2]) Muskelfasern des Tensor und Stapedius fettig entartet.

[1]) A. f. O. II. 291 u. BERTUCH, Inaug.-Diss. p. 35, daselbst näheres.

[2]) In BERTUCH's Arbeit als Synostose gerechnet.

Acustici nicht atrophiert, ihre Nervenfasern auch mikroskopisch von normalem Aussehen.

Inneres Ohr nicht genauer untersucht.

1867. LUCAE.[1]) 43jähriger Lohgerber rechts seit mehreren Jahren sehr schwerhörig, hatte vor einem Jahre eine Otitis int. sinistra mit Perforation des Trommelfells überstanden. Später Eiterung links.

Links Sprache nicht verstanden, rechts muss man laut schreien, um sich verständlich zu machen.

Sektion. Links: Im Meatus Eiter, Trommelfell fehlt. Hammergriff kariös. Amboss schwimmt im Eiter. Tube voll Eiter. Membr. fen. rot. verdickt. Stapes vollkommen unbeweglich. Schenkel in einem dichten Bindegewebe. Inneres Ohr, N. acusticus und facialis ohne Veränderungen.

Rechts: Meat. ext. ziemlich weit ohne Cerumen. Trommelfell fettig degenerirt. Schleimhaut der Pauke und Tube blass, trocken. Hammer und Amboss wenig beweglich, Stapes ankylotisch.

Vom vorderen, inneren Rande des Eingangs zum runden Fenster zieht sich eine 2 mm breite, etwa $^1/_2$ mm hohe Hyperostose auf dem Promontorium hinauf zum vorderen Steigbügelschenkel, welcher mit Ausnahme des dem Steigbügelköpfchen zunächst gelegenen Drittels vollständig mit ihr verschmolzen ist. Darauf wendet sie sich nach hinten, indem sie den oberen Teil des ovalen Fensters zur Hälfte verlegt und zieht auch noch die Trommelhöhlenwand des FALLOPI'schen Kanals bis zu dessen zweiter Umbiegung nach unten in ihr Bereich. Membran des runden Fensters unverändert. Wassertropfen im oberen Halbzirkelkanal, bewegt sich bei Druck auf die Membr. rot., gar nicht bei Druck auf den Stapes.

Inneres Ohr nichts abnormes, aber halbjähriges Spirituspräparat.

MOOS.[2]) Mann im 47. Lebensjahre doppelseitiges Ohrensausen nach starker Erkältung. Dann Erysipel mit Verschlimmerung

[1]) A. f. O. II. 84.
[2]) 1867. A. f. O. II. 191.

des Gehörs und allmählicher Zunahme der Geräusche und der Schwerhörigkeit. Trommelfell und Pauke normal, Tuben frei. Gehör links 0, rechts lautes Schreien ohne, gedämpftes Sprechen mit dem Hörrohr. Rechts kontinuierliches Brausen bisweilen mit Krachen. Gestorben mit 72 Jahren an Ileus.

Sektion: Zarte Gehirnhäute leicht verdickt. Gehirnsubstanz blutreich. Beide Acustici und häutige Labyrinthe normal, das knöcherne Gehäuse der Schnecke beträchtlich verdickt.

Links: Stapes unbeweglich „durch eine Umwucherung von Knochensubstanz von oben her, von vorn und unten". Rundes Fenster ist so verengt, dass sich nur noch eine Präpariernadel durchführen lässt. Der erhaltene Rest der Membran normal. Hyperostose auch im Meat. acust. int.

Rechts: Stapes ankylosiert durch eine knöcherne Verwachsung der verschmälerten Steigbügelplatte mit dem sie leicht überragenden Rahmen des ovalen Fensters (vom Vorhof aus betrachtet). Nische des runden Fensters 1 mm breit. Beide Felsenbeine allgemein hyperostotisch.

Moos.[1]) II. 64-Jähriger war so taub, dass man sich schriftlich unterhalten musste.

Sektion: Nephritis purulenta etc. Pachymeningitis chronica cerebri et medullae spinalis.

Allgemeine Hyperostose der Felsenbeine. Trommelfell normal. Wandungen des Meat. ext. sehr dick, sein Lumen eng, bis zum Trommelfell von Epithelial- und Ohrenschmalzmassen dicht ausgefüllt. Tuba leicht durchgängig. Rechts: rundes Fenster intakt. Knöchernes Schneckengehäuse „beträchtlich dichter und dicker als normal". Steigbügel völlig unbeweglich.

Diese Unbeweglichkeit war bedingt einerseits durch Verwachsung der Steigbügelplatte mit dem knöchernen Rahmen des ovalen Fensters, sowie durch einen auf der Vestibularfläche der Steigbügelplatte sitzenden, glatten, etwas zugespitzten, vorzüglich die hinteren zwei Drittel der Platte einnehmenden, in den Vorhof hineinragenden Knochenwulst, andererseits durch Hyperostose des Canalis facialis da, wo er über und hinter dem Steigbügel verläuft.

[1]) Moos, A. f. O. II. 194.

sowie der Eminentia pyramidalis, so zwar, dass der Raum, der gewöhnlich noch zwischen dem hinteren Steigbügelschenkel und der Eminentia papillaris frei bleibt, durch die beschriebenen Knochenwucherungen zum Teil ausgefüllt war. Häutiges Labyrinth normal. Links alles ebenso, nur fehlte die Knochenwucherung auf der Vestibularfläche der Stapesplatte.

1869. SCHWARTZE.[1]) Synostose der Steigbügelvorhofverbindung beiderseits. Rigidität des Hammer-Ambossgelenkes. Fabrikarbeiterin 37 Jahr.[2])

Im zwölften Jahre mehrjährige Eiterung beiderseits nach Scharlach, infolgederen sie zunehmend schwerhörig wurde. Im 17. Jahre „fast ganz taub". Schon im 16. Jahre Sprache verändert, wurde mehr näselnd, die einzelnen Worte wurden zusammenhängender, mehr ineinanderfliessend ausgesprochen. Im 34. Jahre Uhr nicht mehr am Ohr gehört, um sich verständlich zu machen, muss man laut ins Ohr schreien. Ohrenfluss bestand nicht mehr. Dabei fortwährend quälende subjektive Geräusche (Klappern, Sausen), aus denen heraus sich Gehörhallucinationen entwickelt hatten.

Im 36. Jahre Trommelfell rechts glanzlos, weissgrau getrübt, verdickt; im zentralen Teil stark eingesunken, wie bei einer Narbe früherer Perforation. Hammergriff stark nach innen gezogen. Gehörgang sehr trocken. Linkes Trommelfell noch mehr weiss gefärbt wie das rechte; Spitze des Lichtkegels vorhanden. Zentrum und vordere Hälfte auffallend eingesunken. Taschenuhr weder am Ohr noch durch die Kopfknochen gehört. Stimmgabeluntersuchung unsicher. Laute Zahlen beiderseits 1". Laut ins Ohr Gesprochenes verstanden. Tuben beiderseits frei. Nach Katheter rechts geringe Besserung des Hörvermögens, keine Wölbungsänderung des Trommelfelles. Nasenrachenschleimhaut sehr aufgelockert. Trommelfelle bei Berührung nur mässig empfindlich, keine Gehörsempfindung dabei. Nach einem Jahre völlig gehörlos, $^1/_2$ Jahr später Tod an chronischer Pneumonie, bei völliger Verblödung und Taubstummheit.

[1]) A. f. O. IV. 250. Fall VIII.
[2]) Nach BERTSCH.

Sektion: Dünnes Hämatom der Dura mater, weiche Häute ungetrübt und nicht infiltriert; Gehirnsubstanz wenig blutreich, wässrig.

Ohrsektion bestätigte obigen Befund. Paukenschleimhaut etwas gelockert und injiziert. Rechts Hammer-Ambossgelenk und Stapes-Vorhofsgelenk vollkommen starr und unbeweglich. Links Hammer-Ambossgelenk noch etwas beweglich, Stapes absolut unbeweglich. Basis stapedis beiderseits durch Knochenmasse mit dem Rande des ovalen Fensters verschmolzen. Im inneren Ohr keine gröberen Veränderungen, Nervenstämme normal.

Schwartze.[1]) Fall IX. Synostose der Steigbügelvorhofverbindung beiderseits. Hyperostose im rechten Vorhof. Sklerose des Gehirns. Syphilis?

Handarbeitersfrau, stirbt 34 Jahre alt. Früher Puella publica. Keine Heredität in Ohrenleiden. Viel Kopfschmerzen mit Schwindelanfällen, bei denen sie bewusstlos umfiel. Anfangs starke und kontinuierliche subjektive und objektive Geräusche verminderten sich im Laufe der nächsten Jahre und hörten auf. Weissliche Trübung beider Trommelfelle, das rechte abnorm konkav. Beim Katheterismus beiderseits Rasselgeräusche. Taschenuhr beiderseits noch 6 Zoll. Das Gehörvermögen verschlimmerte sich auffallend rapide; in den letzten Monaten war es, soweit sich dies bei der absoluten Verblödung beurteilen lässt, null. Alle anderen Sinnesfunktionen ungestört.

Sektion. Schädel schwer. Anflüge von Knochenneubildung am Stirnbein. Im sklerotischen Gehirn variköse Erweiterung und Schlängelung der Gefässe in den Schichten der Grosshirnrinde, welche Ganglienzellen enthalten. Keine sonstigen Zeichen von Lues. Die frischen Felsenbeine zeigen links normale Gehörgänge, Trommelfelle bläulichweiss getrübt, am stärksten gegen die Peripherie, ohne Glanz und Lichtkegel, von normaler Konkavität. Beim Einblasen in die Tuba bewegt sich das Trommelfell deutlich. Man sieht dabei, wie ein flüssiger Inhalt der Paukenhöhle seine Lage verändert. Knorpelige Tuba normal, Schleimhaut der

[1]) A. f. O. 251. Fall IX. cf. Bertuch p. 37.

knöchernen gering injiziert, mit sehr zähem fadenziehenden Sekret bedeckt; dasselbe Sekret in der Pauke, deren Auskleidung überall fein dentritisch injiziert ist, am stärksten auf dem Promontorium, ohne deutliche Schwellung. Hammer-Ambossgelenk gut beweglich, ebenso Stapes-Ambossgelenk. In der ovalen Nische reichliches gallertartiges Sekret. Stapes ist unbeweglich bei Berührung mit der Nadel durch knöcherne Verwachsung seiner Fussplatte mit dem ovalen Fenster. Vom Vorhof aus lässt sich in der Umgegend der Fussplatte des Steigbügels keine pathologische Knochenneubildung bemerken; Vorhof wie Schnecke ohne Injektion.

Rechts: Gehörgang normal, Trommelfell trichterförmig eingezogen, sehr stark weiss getrübt, fast porzellanartig. Trübung am stärksten in der unteren Hälfte der Membran, knorpelige Tube normal, knöcherne injiziert, ohne Sekret. Paukenschleimhaut dentritisch injiziert, nur sehr mässig verdickt. Hammer-Amboss- und Amboss-Stapesgelenk sehr schwer beweglich. Der Steigbügel selbst ist bei Berührung vollständig starr. Vom Vorhofe aus sieht man um die Peripherie seiner Fussplatte eine wallartige Knochenneubildung, die sich durch die weisse Farbe deutlich absetzt vom normalen Knochen. Die Fussplatte des Steigbügels ist in den Vorhof hineingedrückt. Die wallartige Knochenneubildung ist übrigens am stärksten ausgesprochen nach vorn. Der Vorhof erscheint enger wie normal, ohne Injektion, ebenso wie die Schnecke und die halbzirkelförmigen Kanäle. Der Stamm des Akustikus ist beiderseits von normaler Stärke und Farbe. Mikroskopisch wurde er leider nicht untersucht.

1870 beschreibt SCHWARTZE [1]) drei Fälle von Stapessynostose.

I. 34-Jähriger. Fünf Jahre vor der ersten Konsultation (Mai 1863) will Patient zuerst Schwerhörigkeit beim Arbeiten in feuchtem Lokal bemerkt haben. Vor zwei Jahren nach Erkältung angeblich total taub, später allmähliche Besserung zum jetzigen Zustand.

Uhr nicht gehört, Stimmgabel a' deutlich vom Kopfknochen

[1]) A. f. O. V. 258.

aus; hinter ihm laut und deutlich gesprochene Worte in 2' Distanz. Beiderseits quälendes Sausen. In der Nase häufig Gefühl von Verstopfung. Linke Pupille erschien auffallend weiter wie die rechte, doch behauptete der Patient, schon seit Kindheit auf diesem Auge schlecht gesehen zu haben. Schlundschleimhaut nicht entzündet.

Beim VALSALVA'schen Versuch zischt die Luft aus dem rechten Thränenpunkte. Die Untersuchung mit dem Katheter ergab beiderseits eine frei durchgängige Tuba, breites trockenes Blasegeräusch in den Paukenhöhlen. Sublimat dreimal täglich $^1/_{12}$ Gran, Glycerin durch Katheter schwächte jedesmal auf einige Tage das Sausen. Im Dezember 1863 litt Patient viel an Eingenommenheit des Kopfes und häufig wiederkehrendem äusserst heftigem Schwindel bis zum Umfallen. Hört aber jetzt die früher nur 2' gehörten Worte unter möglichst genau denselben Verhältnissen gemessen 10'.

Juli 1869. Trommelfelle allerdings unter ungünstigen Untersuchungsverhältnissen grauweiss getrübt, glanzlos. Linkes stärker konkav. Patient liegt apathisch an einem Gehirnleiden, erweiterte Pupillen links wie früher, noch weiter als die rechte. Tod am 10. Oktober 1869. Schädeldach schwer, über 1 cm dick. Pachymeningitis haemorrhagica, im ersten Stadium. Gyri atrophisch, Ventrikel erweitert. Gehirnsubstanz etwas ödematös.

Sektion 12. Oktober 1869. Haselnussgrosse Cyste am Dach des Nasenrachenraumes.

Rechtes Trommelfell sehr zart und durchscheinend, so dass der lange Fortsatz des Ambosses und eine umschriebene Rötung an der inneren Wand der Pauke in der Gegend des Promontorium deutlich durchscheinen. Trommelfell, Hammer und Amboss normal durch Luftdouche beweglich.

Steigbügel völlig starr und unbeweglich. Das untere Ende seines vorderen Schenkels zeigte sich mit dem Promontorium knöchern verwachsen. Sein Fusstritt prominiert als konvexe Erhabenheit in den Vorhof, die von weisserem, mehr kreideartigem Aussehen ist wie der übrige Knochen. Das Ringband ist völlig starr. Am Promontorium ist ein stark gefülltes Netz erweiterter Gefässe. Die übrige Auskleidung

der Pauke ist blass und nicht verdickt. Am Boden der Pauke sind zahlreiche spitzige Exostosen. Im inneren Ohr keine makroskopischen Anomalieen, auch links nicht.

Links Trommelfell wie rechts nur stärker konkav, auch Hammer-Ambossgelenk vollkommen normal. Am Promontorium dieselbe Injektion, nur etwas geringer wie rechts.

Der Steigbügel ist unbeweglich. Seine beiden Schenkel sind knöchern verwachsen mit dem Promontorium. Auch seine Fussplatte ist knöchern verschmolzen mit dem Rande der Fen. oval. Innerhalb des Vorhofes findet sich um die Fussplatte keine Knochenneubildung.

II. 62-Jährige, seit 25 Jahren zunehmend schwerhörig, versteht in den letzten Jahren links nur laut ins Ohr Gesprochenes, rechts noch weniger. Die erste Ursache der Schwerhörigkeit wurde auf eine plötzliche Abkühlung der Haut geschoben. Subjektive Geräusche, Schmerzen nie geklagt. Otoskopisch nichts Abnormes. Gestorben 1. April 1870. Sektion 2. April: Miliartuberkulose.

Schädeldach dünn. Pia zeigt einzelne kleine Trübungen. Dura etwas mit dem Schädel verwachsen.

Links: Trommelfell und Pauke gesund. Nur der Steigbügel steckt unbeweglich im Foramen ovale. Seine Schenkel sind derartig atrophisch (rinnenförmig ausgehöhlt), dass sie abbrechen bei vorsichtigsten Bewegungsversuchen. Die Nische zum ovalen Fenster ist durch neugebildeten Knochen derartig verengt, dass die Schenkel des Steigbügels dadurch fest eingeklemmt sind. Das For. rot. ist nicht verengt. Promontoriumschleimhaut nicht verdickt oder injiziert.

Rechts: Pauke normal. Nische zum Vorhofsfenster noch mehr durch Knochenneubildung verengt als links; beide Schenkel des Steigbügels fest mit dem Knochen verwachsen. Auch die Fussplatte knöchern mit dem ovalen Fenster verschmolzen. Rings um die Fensternische ist eine Auflagerung von neugebildeter Knochenmasse sichtbar, die sich durch ihre kreideartige Farbe scharf unterscheidet von der normalen gelblichen Knochensubstanz.

Das For. rot. ist mässig verengt. Nervenstämme gesund. Inneres Ohr makroskopisch normal.

III. 56jährige Blödsinnige, starb an Morbus Brightii 3. Dezember 1869. Anscheinend völlig gehörlos.

Sektion: Gehirnsubstanz atrophisch, blass, besonders auffällig an den Windungen.

L. Trommelfell zeigt im vorderen Segment sichelförmige Verkalkung. Proc. brevis und Hammergriff abnorm vorspringend. Der hintere obere Quadrant ist eingesunken und hochgradig verdünnt (Narbe), in deren Mitte das Capitulum stapedis sichtbar. In der Paukenhöhle zäher Schleim. Hammer-Ambossgelenk starr, Sehne des Tensor tymp. verkürzt. Steigbügel ist knöchern verwachsen mit der Fen. ovalis. Im Labyrinth keine makroskopischen Veränderungen. Der Stamm des Hörnerven: fettig degenerierte Fasern mit Corpora amylaceaähnlichen Körperchen.

R. Trommelfell grauweisse Randtrübung. Im vorderen Segment vor der oberen Hälfte des Hammergriffes eine ovale nicht eingesunkene verdünnte Stelle. Einziehung über dem Proc. brevis. In der Pauke viele Adhäsionen. Amboss-Stapesgelenk gut beweglich, dagegen Steigbügel völlig unbeweglich im ovalen Fenster durch Verwachsung seiner Fussplatte, im übrigen atrophisch, Schenkel hochgradig rinnenförmig ausgehöhlt. Zugang zum runden Fenster verengt. Paukenschleimhaut nicht verdickt, sparsam injiziert. Tensor fettig degeneriert. Im Stapedius viel Bindegewebe, aber noch gut erhaltene Muskelfasern. Labyrinth und Akustikus nichts Abnormes.

Tröltsch [1]) giebt in seinen anatomischen Beiträgen zur Ohrenheilkunde den Sektionsbericht leider nur eines Schläfebeines von einer 66-Jährigen, die so taub war, dass man gar nichts mit ihr reden konnte.

Vom Proc. brevis eine Leiste nach hinten, Mukosa der Pauke lässt sich in dicken Streifen abziehen. Verschiedene Adhäsionen in der Pauke. Steigbügel ist fest eingekeilt im ovalen Fenster und absolut unbeweglich. Betrachtet man die Steigbügelplatte

[1]) A. f. O. VI. 72.

von innen vom Vorhof aus, so lässt sich die Verwachsung derselben als eine knöcherne (Ankylosis ossea) erkennen; die Grenze zwischen Knochenwand des ovalen Fensters und der Basis stapedis ist kaum mehr zu unterscheiden. Querstreifung des Tensor deutlich, weniger die des Stapedius, der überhaupt auffallend klein erscheint. Seine Fibrillen sind viel schmäler als die des Tensor. Der Eingang zum runden Fenster ist schlitzförmig verengert und mit einer dicken Lage hypertrophischer Schleimhaut ausgekleidet; zugleich zieht sich über denselben eine mässig starke Membran hinüber. Die Membran des runden Fensters selbst erscheint stark verdickt und weiss; von der Labyrinthseite aus weggenommen, erweist sie sich als vollständig verkalkt, mit Streifen und unregelmässigen Knochenkörperchen versehen. Am Labyrinth und am N. acusticus nichts Abnormes nachzuweisen.

Weber-Liel [1]) erwähnt einen interessanten, funktionell eindeutigen Fall. Eine Frau links ganz taub, rechts noch laute Worte ins Ohr gesprochen verstanden. Die Sektion wies u. a. vollständige Synostose des Stapes im ovalen Fenster nach, das runde Fenster und die Membran desselben zeigten keine Anomalieen.

1876 beschreibt Voltolini, Monatsschrift für Ohrenheilkunde p. 150, einen Fall von Stapesankylose. Ein 37-Jähriger rechts taub, links durch Hörrohr Unterhaltung möglich, starkes Getöse im Kopf. Das Leiden war durch Erkältung erst seit einem Jahre so arg geworden. Rechts nichts Abnormes zu sehen, links Trommelfell zerstört. Nur eine Konsultation. Nach 16 Jahren Taumeln und wirren Kopf, und fürchterliche subjektive Geräusche, die ihn nicht schlafen liessen. Links Trommelfell vernarbt. Schreien ins Ohr noch verstanden. Erfolglose Tenotomie des Tens. tymp. Dann Selbstmord. Äusserer Umstände wegen Sektion erst am dritten Tage nachgrosser Hitze. Rechts Trommelfellnarbe zerfallen. Trommelfell, Hammer und Amboss beweglich. Stapes vollständig ankylosiert, nicht bloss die Platte, sondern auch die Schenkel sind fest mit ihrer unteren Fläche knöchern ver-

[1]) M. f. O. 1876. p. 9.

wachsen, so dass ein beim Abmeisseln der Hinterwand entstehender Sprung auch einen Teil des Stapes abtrennt. Membr. rotund. verdickt wie ein gallertartiger Pfropf. Das Labyrinth, trotz der Fäulnis makroskopisch ziemlich gut erhalten, zeigt nichts wesentlich Abnormes.

Links Steigbügel absolut fest in der Fen. ovalis. In der runden Nische viel Bindegewebshäute. Membr. tymp. sec. klar und durchsichtig. Stapesplatte vom Vorhof aus gesehen bildet mit der Fen. oval. eine Knochenmasse. In den Säckchen eine zahllose Menge Gefässe, wie VOLTOLINI noch nie beobachtet. Säckchen und Kanäle sämtlich atrophisch, in der Schnecke eine grosse Menge hellglänzende Körperchen, wie sie VOLTOLINI auch einmal bei einem alten tauben Pferde fand. Den mikroskopischen Befund des Labyrinths hält er wegen der Fäulnis für unwesentlich. Er empfiehlt die Entfernung von Membranen in der runden Nische.

KIRCHNER.[1]) Verletzung der Schulter und seitlichen Kopfgegend: Blutung aus dem Ohr, länger dauernde Eiterung. Nach deren Heilung progressive Schwerhörigkeit. Drei Jahre nach der Verletzung Tod an Phthisis. Im Ohr kleine Perforation über dem Proc. brevis (die KIRCHNER als Folge der Verletzung betrachtet), Verdickung der Paukenschleimhaut und knöcherne Verwachsung der Steigbügelplatte im ovalen Fenster bei normaler Beweglichkeit der übrigen Gelenke.

In der Nr. 40 der Deutschen med. Wochenschr. 1890 veröffentlichte KATZ einen Vortrag, den er in dem Verein für innere Medizin gehalten hatte. Die mikroskopischen Präparate finden sich in seinem mikrophotographischen Atlas wieder.

39jährige Frau. Vier Wochen vor dem Tode wurde die Diagnose trockener Mittelohrkatarrh mit wahrscheinlicher Fixation des Steigbügels gestellt. Sie hörte nur laut ins Ohr gesprochene Worte. Trommelfelle beiderseits bis auf eine leichte milchige Trübung normal, besonders ohne Reliefabweichungen.

Tiefe Stimmgabel vom Scheitel oder dem Warzenfortsatz sehr deutlich und entschieden verlängert. Rinne negativ.

[1]) A. f. O XX. 289. 1884.

Anamnese. Schon vor 13 Jahren Schwerhörigkeit, welche progressiv zunahm und von quälenden subjektiven Geräuschen, die Patient mit dem Rauschen des Wassers verglich, beständig begleitet waren.

Ihr Vater ist im Alter von 60 Jahren erheblich schwerhörig, Geschwister normalhörend. Keine Zeichen von Lues.

KATZ nimmt als Ursache des Leidens eine primäre selbständige Entzündung an der Verbindung des Steigbügels mit dem Vorhofe an und hält den Fall für eine Arthritis auf rheumatischer Grundlage.

Diese Form entwickelt sich nicht aus den nach Infektionskrankheiten auftretenden Mittelohrentzündungen, sondern beginnt meist aus kaum erkennbaren Ursachen, oft auf hereditärer Basis, vorwiegend im zweiten oder dritten Lebensdecennium meist mit ganz leichten subjektiven Geräuschen, die allmählich zunehmen und Monate und Jahre bestehen können ohne bemerkenswerte Abnahme der Hörfähigkeit.

Die Fussplatte ist mindestens auf das vierfache verdickt, sie bildet mit dem benachbarten Knochen des ovalen Fensters und dem Ringbande eine einzige Masse, in welcher nur sehr geringe Spuren des früheren Gelenkes zu entdecken sind. In dieser Masse sind reichliche neugebildete Markräume, osteoide Substanz, und nach innen und aussen von der Platte des Steigbügels eine Verdickung des Periostes zu konstatieren. Der Prozess ist noch nicht ganz abgelaufen; bei längerem Leben hätte die Frau noch hyperostotische und exostotische Prozesse am Steigbügel bekommen. Sonst waren keine Veränderungen am Gehörorgan vorhanden. „Im besonderen bemerke ich, dass die Schnecke nichts Pathologisches zeigte.“ Das CORTI'sche Organ ist intakt, ebenso sind sowohl die übrigen Gelenke der Gehörknöchelchen frei von Erkrankung, als auch die Binnenmuskeln. Die Affektion ist auf beiden Seiten die gleiche.

In dem Ligamentum annulare treten bei der progressiven Schwerhörigkeit nach KATZ meistenteils die ersten entzündlichen Erscheinungen auf, und von hier geht die Erkrankung weiter, zunächst auf den Knorpel und dann auf den Knochen. Das patho-

logische ist durch Pikrokarmin deutlich rot gefärbt, während das Gesunde durch die Pikrinsäure eine mehr gelbe Färbung erhalten hat.

Bezold 1893 demonstrierte auf dem II. deutschen Otologenkongress in Frankfurt Präparate von einem Fall von Steigbügelankylose und führte in der Zeitschrift für Ohrenheilkunde XXIV. die Resultate seiner Untersuchungen aus, welche mit der idealen Vielseitigkeit und Genauigkeit, welche diesem Forscher eigentümlich ist, unternommen wurden.

65-Jährige. Seit 38 Jahren nach Typhus Hörverschlechterung, die sich in den letzten neun Jahren allmählich bedeutend gesteigert hat. Kein Sausen, kein Schwindel. Vater und Schwester schwerhörig. Beide Hammergriffe stärker horizontal stehend; normaler Reflex beiderseits. Rechts ein Trübungsstreifen vom kurzen Fortsatz nach rückwärts laufend ohne Faltenbildung, links ungleichmässige stärkere Trübung der ganzen hinteren Hälfte. Konversationssprache rechts unsicher, die meisten Zahlen ausser „3" direkt am Ohr verstanden. Links 2 cm. A. vom Scheitel um 19 Sek. verlängert. a' derjenigen des Autors gleich. Rinne mit a' rechts 15, links — 13, normal + 30 Sek. Untere Tongrenze für Luftleitung beiderseits h, obere rechts Galton 6,4, links 6,3 (normal 2,3). Grenze scharf abschneidend. Keine Tonlücken. Auch die in Luftleitung nicht percipierten tiefen Töne vom Scheitel gut gehört. Drei Wochen nachder Untersuchung gestorben an Pleuropneumonie. Ausserdem bestand Cardiacarcinom.

Sektion: Beide Trommelfelle zeigen frische Injektion der Hammergriffgefässe, rechts zähes, schleimig eitriges Sekret in der Pauke. Promontoriumschleimhaut beiderseits mässig dendritisch injiziert, am Boden mässige sulzige Verdickung. Rechts im Aditus und dem stellenweis mässig injizierten Antrum, links am Boden der Pauke und die Nische des runden Fensters ausfüllend noch zähes Sekret, welches durch Injektion von der Tube aus sich nicht hatte entfernen lassen. Schleimhaut der Knöchelchen nicht verdickt. Rechts: Stapesschenkel oben und unten durch dünne halbdurchsichtige Schleimhautmembranen verdeckt, deren obere durchlöchert. Eine gleiche durchlöcherte über der Nische des runden Fensters. Nasenrachenraum unverändert und Tuben frei und weit.

Frische Mittelohreiterung mit Diplococcus pneumoniae (Teilerscheinung der terminalen Pneumonie).

Rechts neben dem Can. semicirc. sup. mit Serum gefüllte, links leere pneumatische Zellen. Nach ihrer Verkittung zeigt ein Manometerrohr im Can. sup. bei Druck auf den interduralen Sack des Aquaeduct. vestibuli rechts 1 cm und mehr Steigen, links $^1/_2$ cm. Druck auf den Porus acust. int. nur rechts $^1/_2$ mm. Druck auf beide Aq. cochleae keine Bewegung.

Rechts bei uneröffneter Pauke Luftpressen vom Meat. ext. $1^1/_2$ mm, saugen $2^1/_4$ mm (durch Übertragen der Trommelfellbewegung mittels des Sekretes auf die Fen. rot.). Luftverdichtung per tubam $4^1/_2$ mm, Luftverdünnung $3^1/_2$ mm. Luftverdichtung bei offener Pauke per Meat. ext. 1 mm, Luftverdünnung $^1/_8$ mm, Luftverdichtung per Tubam $^1/_2$ mm. Fühlhebel auf dem Hammerkopf (bei vorher gesprengtem Trommelfell) vom Gehörgang auswärts 2 mm, einwärts 4 mm.

Links Pauke uneröffnet. Vom Gehörgang + $^1/_8$ und — $^1/_2$ mm. Von der Tuba + 4 und — 4 mm. Pauke eröffnet. Vom Gehörgang + 0 und — $^1/_2$ mm unregelmässig, ebenso schwache Bewegungen per Tubam.

Fühlhebel von 10 cm Länge auf dem Hammerkopf auswärts bei positivem Druck 3, einwärts 7 mm, auf dem Amboss 1 und 4 mm. Stapes beiderseits völlig unbeweglich.

Rechts: Vorhofswand in der Umgebung der Fussplatte uneben, höckerig, insbesondere nach vorn und unten von derselben, unter der Lupe etwas porös und von mehr weissgrauer Farbe als die Umgebung. Fussplatte im ganzen vorderen Drittel verwachsen, am macerierten Präparat.

Links wurden Serienschnitte angefertigt, an denen schon makroskopisch sichtbar, dass „die Nische des ovalen Fensters von oben her eine Verengerung durch Knochenneubildung erfahren hat". Es findet sich hier in der äusseren Labyrinthwand ein schon durch die abweichende Tinction (mit Hämatoxylin hellere, mit Ammoniakkarmin dunklere Färbung, als der umgebende Knochen zeigt) grösstenteils scharf abgegrenzter Knochenkern. An einzelnen Stellen sind wirkliche Spalten zwischen ihm und der normalen Knochensubstanz entstanden. Die Stapesplatte wird von dem neugebildeten Knochen grösstenteils

umfasst und ist teilweise selbst der gleichen Umbildung verfallen. Nach oben erstreckt sich dieser Knochenkern bis zum Kanal des Facialis, des Tensor, der Nerven des Vorhofs und der beiden oberen Ampullen, ferner bis an den Vorhof selbst und zwischen die erste und zweite Windung der Schnecke, wo er überall in grösserer Ausdehnung das Periost erreicht, aber die Form der Höhlungen unverändert gelassen hat.

Nur in die Nische des ovalen Fensters hinein bildet er von oben eine starke Hervorragung, auch der Nervenkanal für den äusseren Bogengang erscheint durch ihn etwas verengert.

Der umgewandelte Knochen besteht zum grössten Teil aus jungem osteoidem Gewebe mit vielen sehr zellenreichen Markräumen; besonders auffällig sind in demselben die zahlreichen Riesenzellen. Zum geringeren Teile besteht er aus spongiöser zellenärmerer Substanz, die ohne scharfe Grenze in die osteoide übergeht und besonders auf der Paukenseite sich findet.

Die spongiöse Substanz scheint ein späteres Entwickelungsstadium darzustellen, doch ist auch der Nischenrand des ovalen Fensters teilweise von osteoider Substanz gebildet.

Da wo die osteoide Substanz das Periost erreicht, haben die Riesenzellen vielfach ausgefressene Lacunen gebildet.

An der vorderen Hälfte des oberen Randes ist die Platte um das 8- 10fache verdickt und knöchern verwachsen, zwei weitere Verwachsungen sind hinten und unten. Sie bestehen aus Spongiosa, nur die grösste am Rande aus osteoidem Gewebe.

Der Knorpelbelag ist bis auf einen Rest hinten am Rande der Fensternische verschwunden. Auch der Knorpel der Fussplatte ist verändert. Periost durch Zunahme des Bindegewebes stark verdickt. Beide Schenkel durch Bindegewebe mit der Nischenwand verwachsen. Das Periost der übrigen Pauke ohne Veränderungen. Tensor tymp. atrophisch, Stapedius vollentwickelt.

Zwischen den Nervenfasern und im Periost des Meatus internus geschichtete Körperchen. In der ersten Schneckenwindung bis zur zweiten sich verlierend eine mässige quantitative Atrophie des Nerven, dementsprechend Abnahme der Ganglienzellen im Ganglion spirale. Vereinzelte hyaline Kugeln im Epithel der Crista ampull. für den hinteren und oberen Bogengang und in der Macula utriculi.

Die Nervenatrophie der ersten Windung stimmt mit dem Ausfall der hohen Töne überein.

Die Ankylose war durch eine scharf umschriebene, chronisch entzündliche Erkrankung des Knochens in der Umgebung der Fussplatte und in dieser selbst entstanden, vom Knochen selbst oder dem Periost der Nische ausgehend.

An einem imposanten Material von 16 Fällen im Alter von 50—88 Jahren konnte POLITZER[1]) die primäre Erkrankung der knöchernen Labyrinthkapsel beschreiben, die klinisch unter dem Bilde des chronischen, trockenen Mittelohrkatarrhes (Sklerose der Mittelohrschleimhaut) verläuft. Bei einer Anzahl Schwerhöriger, bei denen sich „nach Angabe der betreffenden Personen" die Hörstörung progressiv entwickelt hatte, fand P. post mortem in der Umgebung der Nische der Fen. ovalis bald mehr, bald weniger scharf ausgeprägte knöcherne Protuberanzen, welche von ihrer Umgebung durch ihre blassgelbe, selten rötliche Farbe abstachen.

Diese meist von normaler Schleimhaut überzogenen Knochenerhebungen hatten die Grösse einer kleinen Linse und gingen mit verflachten Rändern in die normale Umgebung über. Die Protuberanzen sassen meist an der vorderen Gegend der Nische, zuweilen vorn und hinten, einigemale in der ganzen Umgebung. „An mehreren Präparaten erschien fast die ganze Promontorialwand aufgetrieben und beide Labyrinthfenster beträchtlich verengt."

Die Mittelohrschleimhaut zeigte nur zweimal ungleichmässige Verdickung, graue Farbe, Schleimhautbrücken in den Vertiefungen und Nischen. In der Mehrzahl der Fälle war der Stapes unbeweglich, die Schenkel verdünnt oder durch Überwucherung der äusseren Stapesfläche durch Knochenmasse verkürzt; einmal war der Stapes durch eine solide Knochenmasse ersetzt.

Die Mehrzahl der Patienten war beiderseits total taub, einige hörten noch laute Sprache unmittelbar am Ohr und zeigten negativen Ausfall des RINNE'schen Versuches.

Ausnahmslos fehlte die Perception tiefer Töne durch die Luftleitung, während die hohen Töne der Galtonpfeife von den nicht gänzlich Tauben oft bis nahe zur oberen Grenze percipiert wurden.

[1]) M. f. O. XXV. 309.

Das starke Ticken von POLITZER's Hörmesser durch die Kopfknochen wurde nur in einem Falle wahrgenommen.

Das Trommelfell zeigte meist die im Alter vorkommenden Veränderungen.

Die Entwickelung datierte meist seit einer Reihe von Jahren. Bei $^2/_3$ waren kontinuierliche, vehemente Geräusche vorhanden, bei einigen sogar trotz völliger Ertaubung. Intermittierende Schmerzempfindungen, als Stechen, Reissen in der Tiefe des Ohres wurde nur von wenigen als in der Zeit der Erkrankung bestehend, angegeben. Schwere, Eingenommenheit, Gedächtnisschwäche, Schwindel konnte nicht bestimmt mit der Ohraffektion in Verbindung gebracht werden.

Ätiologie war unbestimmt, zwei Fälle von Gicht waren dabei.

Die Fälle aus TOYNBEE's Katalog 495, 539, 575 erklärt POLITZER für den seinen gleiche.

Die folgenden Befunde sind genauer angeführt.

I. 77-Jähriger, seit vielen Jahren progressiv schwerhörig, konnte kurz vor dem Tode nur unmittelbar in das Ohr gesprochene Wörter verstehen.

Hörmesser durch Kopfknochen 0, tiefe Töne = 0, hohe Töne bis nahe zur oberen Grenze.

Sektion: Die den vorderen Abschnitt des ovalen Fensters begrenzende Partie der Labyrinthkapsel durch eine runde, scharf begrenzte Knochenneubildung ersetzt, welche sich von dem benachbarten normalen Knochengewebe durch die saturierte Karminfärbung und durch die starke Erweiterung der Knochenräume und der HAVERSI'schen Kanäle differenziert. Die erweiterten Knochenräume enthalten dünnwandige Blutgefäfse und zarte Bindegewebsfibrillen. Das Lig. annulare ist zum Teil in die Knochenneubildung aufgegangen.

Der vordere Rand (soll hintere heissen, unter der Stapessehne in der Abbildung) durchweg normal. Der Unvollständigkeit der Ankylose schreibt POLITZER die Möglichkeit des Wortverständnisses zu.

II. 86-Jähriger. Trommelfell und -höhle normal. Stapes auf der Stapediussehnenseite, also hinten (nicht vorn wie im Original)

wie in Fall I durch Knochen verwachsen, der auch den hinteren Schenkel mit der Fussplatte verbindet.

Im Labyrinthe keine nennenswerten Veränderungen.

III. 75-Jährige, seit mehreren Jahren taub.

Sektion makroskopisch. Am vorderen Abschnitte des Prom. in der Nähe der Fenestra ovalis eine rötlich-gelbe, protuberierende Knochenmasse, welche sich bis in die Gegend der Fen. ovalis einerseits und des Canalis Fallopiae anderseits erstreckt. Diese glatte, über das Nieveau der Promontorialfläche hervorragende Knochenprotuberanz sticht durch ihre rötlichgelbe Farbe vom blassgelben hinteren und unteren Abschnitt des Prom. stark ab, links stärker.

Rechts mikroskopisch. Der ganze Stapes in Knochenmasse verwandelt „stark erweiterte und verästigte Knochenräume, welche mit von Blutkörperchen strotzenden Blutgefässen erfüllt sind" erklären die gelblichrote Farbe der Knochenneubildung. Dieser Befund erklärt das von SCHWARTZE mehr erwähnte rötliche Durchschimmern des Promontorium.

IV. 75-Jährige, progressiv schwerhörig, seit mehreren Jahren taub.

Sektion. Vorn eine, die ganze Dicke der Labyrinthwand einnehmende Knocheninsel, die den Ausgang des Prozesses von der Labyrinthkapsel beweist, hinten ebenfalls Knochenankylose.

V. 50-Jährige. Vor 14 Jahren an Ohrensausen und Schwerhörigkeit unter der Diagnose Sklerose behandelt. Beiderseits Ankylose. Rechts mikroskopisch Stapesplatte 4—5 fach verdickt. In der Labyrinthkapsel beiderseits neugebildetes Knochengewebe, besonders links, wo auch zahlreiche Riesenzellen und Osteoblasten in den erweiterten Knochenräumen der Stapesplatte sind.

POLITZER[1]) zieht aus den mitgeteilten Fällen den Schluss, dass das Knochenleiden ohne Beteiligung der Mukosa und des Periostes von der Labrinthkapsel ausgeht; wofür die Intaktheit der ersteren und die Ausbreitung des Leidens nach der äusseren Labyrinthwand und den inneren Gehörgang spreche.

[1]) M. f. O. XXV. 324.

1894. Bezold.[1]) 24-Jähriger, cand. med., seit dem 17. Jahre Schwerhörigkeit und kontinuierliches Sausen. Ein Bruder und eine Schwester hören schlecht.

1888. Trommelfell links normal, rechts unten eine atrophische Narbe. Flüstern rechts 6 cm, links 25 cm, A vom Scheitel nach links und um 15 Sek. verlängert, a' vom Scheitel ebenfalls nach links. Rinne A beiderseits — δ. Rinne mit a' rechts — 10 Sek., links — 9 Sek. C_1 und F_1 in Luftleitung nicht gehört.

Diagnose: Sklerose „als deren Hauptsubstrat längst die Ankylose des Stapes für mich feststeht".

Tod nach fünf Jahren, in denen das Hörvermögen sich nicht änderte, an Phthise.

Sektion. Rechts Pauke frei. Schleimhaut blass. Trommelfellnarbe im Niveau. Stapes völlig unbeweglich. Schenkel brechen bei ganz leichtem Druck auf das Köpfchen ab. Fussplatte weisslich gegenüber der Umgebung. Tube geknickt, schwer sondierbar, etwas glasigen Schleim enthaltend.

Links dasselbe, Stapesschenkel leicht abgebrochen, Membrana obturatoria fehlt, Fussplatte wie rechts weisslich, für Sonde völlig unbeweglich.

Manometeruntersuchung vor der Eröffnung der Pauke. Rechts Luftverdichtung im Gehörgang lässt das Labyrinthmanometer um $^1/_3$ mm steigen, Luftverdünnung um $^1/_2$ mm fallen, per tubam Luftverdichtung 2 mm, Luftverdünnung 2 mm, (Kanüle nicht luftdicht einsetzbar).

Bei offener Pauke sind Luftdruckschwankungen vom Gehörgang wirkungslos.

Fühlhebel von 10 cm Länge auf den Hammerkopf ging bei Luftdruck vom Gehörgang 1 mm nach aussen, bei Verdünnung $10^1/_2$ mm nach innen, derselbe auf dem Ambosskörper zeigt $^1/_8$ u. 2 mm Schwankung.

Histologisch. Rechts Paukenschleimhaut verdickt, kernärmer, mit weniger Blutgefässen, Epithel flacher. Tensor zeigt beiderseits weniger Muskelfasern, Stapedius rechts schwächer. Querstreifung stellenweise undeutlicher in beiden Muskeln.

---

[1]) Bezold, Z. f. O. XXVI. 1.

Runde Fenster und übrige Gelenke beiderseits normal, Stapesplatte bedeutend, Rand des Pelvis geringer verdickt. Die Auflagerung am Pelvis ovalis besteht aus markarmem spongiösem Knochen und erstreckt sich im linken Ohr nur auf die nächste Umgebung des unteren Randes, rechts dagegen nimmt sie das ganze Promontorium bis zur Nische des runden Fensters ein und greift auch in geringerer Ausdehnung auf den oberen Rand des ovalen Fensters über. Der Uebergang der spongiösen Substanz in das normale kompakte Gewebe ist kein scharfer.

Fussplatte r e c h t s teilweise bis auf das fünffache verdickt, nur auf der Paukenseite, in der Mitte am stärksten mit Höckern von makroskopischer Grösse. Auch das Periost der Paukenhöhlenseite ist stark verdickt. Die hyperplastische Fussplatte besteht aus Spongiosa, welche besonders links viele Markräume, zum Teil mit einzelnen Riesenzellen enthält. Rechts in Platte und Pelvis einige grössere Lakunen, die mit dichtem Bindegewebe angefüllt sind. Nirgends unfertiger Knochen oder Zeichen von noch fortbestehendem Wachstum.

Das Ringband zeigt dichtere Faserung, ist in den medialen Partieen körnig. Die Zellen der Kapselreste sind kleiner, ihr Protoplasma dunkler gefärbt und stellenweise fehlen in den Zellen die Kerne.

Fussplatte rechts mit ihrem ganzen oberen Rand in direkter Berührung mit dem Fensterrand, teilweise knöchern verwachsen, n u r unten noch verschmälertes Ringband. Der Rand ist hier besonders stark lakunär angefressen. Am hinteren Ende schmale Synostose.

L i n k s ebenfalls oberer Rand angelagert und auf einer grösseren Stelle knöchern verwachsen. Unten zwei kurze Berührungsstellen in der Mitte und rückwärts. Beiderseits sind die Berührungsflächen sehr breit und uneben.

Die Schnecke und das übrige Labyrinth erwiesen sich beiderseits, soweit die Erhaltung der Elemente ein Urteil gestattet, normal; nur erscheint rechts in den Schnitten durch das vestibulare Ende der Schnecke der Nervenfaserzug in der Lamina spiralis ossea an seinen Rändern durchscheinender als auf der anderen Seite.

HABERMANN [1]) giebt in SCHWARTZE's Handbuch bei der Be-

[1]) H. d. O. v. SCHWARTZE I. 249/50.

schreibung des chronischen trockenen Katarrhes drei Abbildungen von Präparaten des rechten Ohres „eines 58 jährigen Mannes, welcher seit 30 Jahren an progressiver Schwerhörigkeit ohne Symptome einer Entzündung des Ohres gelitten hatte". Es ergab sich in der Nische des runden Fensters eine Exostose, die sich in die basale Schneckenwindung fortsetzte (H. d. O. 250 Fig. 5), sowie eine Synostose der Steigbügelbasis und geheilte Ostitis in der Umgebung des ovalen Fensters, die bis in die Nerven der Crista acustica des äusseren Bogenganges reicht.

2b. Fälle von Verkalkungen des Steigbügelgelenkes.

Als teilweise Lähmung des CORTI'schen Organes beschreibt MAGNUS [1]) einen Fall, weiblich, schwerhörig belastet: Gehörgang rein, glatt, glänzend. Trommelfell undurchsichtig weiss, Proc. brev. u. manubrium vorspringend. Heftiges Sausen und Brausen. Links kein Erfolg der Luftdouche. Nur rechts (links erst nach Sonde), Injektion der Hammergefässe und etwas Hörverbesserung. Zwei Tonlücken, die aber bei Anwendung von Resonatoren ausgefüllt werden. Später veränderte sich die Zahl der ausgefallenen Töne von

F, Fis, G, A, Ais, H, zu
Dis, E, F, Fis, G, Gis.

Ausserdem werden links alle Töne um beinahe $^1/_2$ Ton höher geschätzt. Nur lautes artikuliertes Sprechen in der Nähe des besseren linken Ohres gehört.

Archiv für Ohrenheilkunde 1876 Band XI 244 teilte MAGNUS den weiteren Verlauf und den Sektionsbefund mit.

Manometrische Versuche mit einer im oberen Bogengang angebrachten Röhre ergaben weder bei Luftdruckschwankungen vom Gehörgang noch von der Pauke aus Schwankungen des Labyrinthdruckes. Durch die langandauernde Behandlung des Mittelohres war das vorher verdickte Trommelfell leicht beweglich geworden und das Os lenticulare zeigte ebenfalls in einem sehr schlaffen Kapselbande auf der Gelenkgrube des Steigbügels eine eigentümliche schleifende Bewegung ohne jedoch den Steigbügel selbst zu be-

[1]) A. f. O. II. 270.

einflussen. Vom Vorhof aus zeigte sich in beiden Schläfebeinen fast ganz symmetrisch anstatt der flachen Stapesplatte als Grund der Unbeweglichkeit eine halbkugelförmige, ganz feste aus kalkiger Masse gebildete Erhabenheit. Tensor tympani nicht degeneriert. Labyrinth makroskopisch ohne Veränderung.

Toynbee [1]), 90-Jähriger, an Gicht leidend, die oft mit Rheumatismus kompliziert war. Um das 40. Jahr allmähliche Schwerhörigkeit bis er nur ganz aus der Nähe Gesprochenes hören konnte. Die Diagnose wurde nur aus dem langsamen schleichenden Fortschreiten, der Abwesenheit aller Erscheinungen von Nervenschwäche und den Anfällen von Gicht gestellt.

Sektion. Rechts im Gehörgang hinten und oben eine deutliche glatte und rundliche Knochenhervorragung, welche sich in schräger Richtung von aussen und unten nach innen und oben ausbreitet und im Zusammenhang steht mit dem rauhen holprigen Teil des Knochens, welcher den unteren Teil des Gehörgangs an seiner Öffnung bildet und ganz getrennt ist vom Warzenteil. Die Hervorragung misst von oben nach unten etwa drei Linien. Oben im Gehörgang Knochen rauh und hypertrophisch. Trommelfell war aussen konkaver und viel dicker und getrübter als gewöhnlich, so starr, dass Sondendruck auf den Hammer keine Bewegung erzielte.

Druck auf den Steigbügel zeigte, dass dieser Knochen so fest mit der inneren Wand der Trommelhöhle verwachsen war, dass auf Druck auch nicht der geringste Grad von Bewegung sich einstellte. Ein breites häutiges viereitiges Band füllte den Raum zwischen dem langen Fortsatz des Ambosses, der inneren Wand, dem Steigbügel und der hinteren Wand der Trommelhöhle aus.

Nach Bloslegung des Vorhofs zeigte sich die Basis des Steigbügels aus einer weissen kalkartigen Masse bestehend und vollständig mit dem Umfang des eirunden Fensters durch kalkartige Masse vereinigt.

Die Membran des runden Fensters schien gesund zu sein, ausgenommen, dass sie ein wenig dicker als natürlich war.

Links. Etwas grössere Exostose im Gehörgang, Trommel-

[1]) Übersetzung p. 285.

fell starr, verdickt, nicht mehr konkav, um ein Drittel mehr von der Innenwand entfernt als rechts. Steigbügel fest fixiert und seine Basis nach Eröffnung des Vorhofs ausgedehnt und vollständig mit dem eirunden Fenster verwachsen gefunden.

47-Jähriger [1]), welcher durch Anfälle von rheumatischer Gicht und Kongestion der Leber bedeutend geschwächt war. Lautes Rufen auf eine Elle verstanden. Potator. Seit vielen Jahren allmählich schwerhörig. Zeitweilig gebessert durch Entfernen grosser Massen Ohrenschmalz. Tod an Pneumonie.

Sektion. Rechts äusserer Gehörgang etwas zusammengezogen, der untere Teil rauh und die Oberfläche unregelmässig. Das Trommelfell war dicker und trüber und starrer als natürlich. Nur starker Druck auf den Hammergriff bewegt die Kette der Knöchelchen. An dem unteren Teile der Trommelhöhle eine weisse Ablagerung, die so innig mit der fibromukösen Membran verwachsen war, dass man nicht sagen konnte, ob sie in oder unter ihr war. Basis des Steigbügels war etwas ausgedehnt und ihr Umkreis vollständig mit dem eirunden Fenster verwachsen. Diese Verwachsung war teilweise durch die Ausdehnung des Steigbügelknochens bewirkt und teilweise durch den Erguss einer harten weissen Masse oder einer Verlängerung, die von ihm ausging, besonders an dem oberen Teil.

Linkes Ohr: Der äussere Gehörgang war zusammengezogen und bot an seinem hinteren Teil eine Knochenvorragung dar, an seinem unteren Teil war er sehr schmal. Das Trommelfell war trüb und die Gehörknöchelchen starr. Der Hammerkopf zeigt kleine Knoten, ähnlich jenen an anderen Knochen, die von rheumatischer Gicht affiziert sind. Der Steigbügel war vollständig durch Ausdehnung seiner Basis mit dem runden Fenster verwachsen, so wie durch die Gegenwart einer grossen Menge harter weisser Masse, die ihn umgab.

Der Vorhof enthielt ebenfalls einen grossen Teil weisser Masse, ähnlich jener in der Trommelhöhle.

Bezold.[2]) 53-Jähriger. Acht Monate vor dem Tode Status.

---

[1]) Toynbee, Diseases of the ear 1860. v. Moos, Würzburg 1863 p. 284.

[2]) Bayer. ärztl. Intelligenzblatt 1885, Nr. 23, 25. Mai 85. Ref. A. f. O. XXII. 310.

Diagnose: Otitis media catarrhalis chronica duplex. Trübe Trommelfelle, seit 16 Jahren Schwerhörigkeit, zeitweise Sausen, kein Schwindel; ein Bruder schwerhörig. Hörweite für Flüstern rechts 6, links 4 cm. Stimmgabel vom Scheitel um ca. 4 Sek. verlängert. Rinne rechts — 13, links — 12 Sek. Tod durch Suicidium.

Rechtes Schläfebein. Trommelfell getrübt, Lichtreflex verschwommen, Wölbung normal. Ein Manometerröhrchen im oberen Halbzirkelkanal ergiebt auf Druck auf den intraduralen Sack des Aquaeductus vestibuli ein allmähliches Ansteigen um ca. 2 cm, während bei Druck auf Aquaeductus cochleae und Meat. int. die sonst regelmässige Bewegung fehlte.

Luftschwankung vom Gehörgang bei uneröffneter Pauke ergab nur etwa den vierten Teil der Bewegung wie im normalen Ohr, wobei ein starker Druck ausgeübt werden musste.

Die Inkursion verhielt sich zur Exkursion wie 4 : 3, gegen die Norm 1 : 3. Luftdruckschwankungen von der Tube aus ergaben $4^1/_2$ positive und 3 mm negative Schwankung, was dem normalen Verhältnis der Bewegung vom runden Fenster aus entspricht. Bei eröffneter Pauke fehlt bei Luftdruckschwankungen vom Gehörgang aus jede Spur von Bewegung.

Ein Fühlhebel auf dem Hammerkopf zeigt die Hälfte, einer am kurzen Ambossschenkel $^1/_3$ des normalen Bewegungsmaximum.

Die weitere Sektion bewies die Annahme der Steigbügelfixation. An der Innenwand der Pauke rosige Injektion. Steigbügel und seine Sehne zeigen keine Injektion. Die Stapesschenkel ruhen direkt auf dem nach oben stark konvexen Promontorium. Das vordere Ende der Platte ist stark auswärts, das hintere einwärts gerichtet. Periostauskleidung des Labyrinthes in der Umgebung der Stapesplatte auffällig weiss. Binnenmuskeln und Labyrinth normal.

Das macerierte Knochenpräparat ergab, dass eine Kalkeinlagerung ins Periost des Labyrinthes und ins Lig. annulare die Ankylose bewirkt hatte.

3. Toynbee's Fälle.

Der Katalog Toynbee's ist schwer zugänglich, ich habe deshalb die einschlägigen Fälle genau angeführt und die charakte-

ristischen Punkte mit TOYNBEE's Worten wiedergegeben. Das veranlasst zwar ein greuliches Sprachgemisch, ist aber notwendig, damit sich der Leser ein objektives Urteil über die fast stets an Wert überschätzten Fälle bilden kann.

Nr. 494. Ein 52-Jähriger, „deaf". Rechts Trommelfell aussen glatt, innen „opaque" durch Verdickung der Schleimhautschicht. Sehr dicke Paukenschleimhaut, Stapes „completely ankylosed" mit dem Rand der Fen. ovalis.

495. 36-Jährige, blödsinnig, „deaf", besonders rechts.

Rechts Trommelfell hinten $^2/_3$ durch Eiterung zerstört, der Rest in einem Zustande der Verknöcherung. Der Sitz der knöchernen Ablagerung ist in der fibrösen Schicht. Paukenschleimhaut so dick, dass der Stapes kaum aus der Fen. oval. sieht. Sein Rand „firmly ankylosed". Der Canalis caroticus um $^1/_3$ verkleinert, äussere Carotiswand defekt. Labyrinthmembran atrophiert und seine Flüssigkeit verringert. Basis stapedis in das Vestibulum hineinragend, 3—4 mal zu dick, völlig weifs.

496. 34-jährige Blöde, früher Attacken von Fieber, hört nicht Schreien. Links Paukenschleimhaut verdickt, nur ein Teil der Stapesschenkel sichtbar, basis „completely ankylosed", Labyrinthwasser verringert.

497/98. Weiblich beiderseits „deaf" besonders rechts, Stapes beiderseits „partially ankylosed". Rechts Flüssigkeit im Labyrinth verringert.

499. 64-Jähriger „deaf" nach skrophulosem Ohrenleiden in der Kindheit. Trommelfell bis auf einen Rest hinten zerstört, der mit dem Promontorium verwachsen ist und Rest am Hammer, etwas Eiter in der Pauke, „stapes is fixed more firmly than natural".

500. 48-Jährige, nicht sehr „deaf". Stapes beiderseits durch verdickte Schleimhaut und Adhäsionen verborgen.

502 3. 50-Jähriger, „deaf". R. Gehörgang weiss und ohne Cerumen. Schleimhaut von Trommelfell und Pauke gesund. Stapesbasis „expanded", in den Vorhof ragend, glatt, trübe weiss, den Vestibulumwänden „firmly adherent". Diese ganz gesund und von anderer Farbe als der Stapes. Schenkel getrennt von der Basis. Links meatus ext. ebenso. „Stapes completely and firmly ankylosed to the margin", aber vollständig erhalten.

504/5. 79-Jährige. Seit einigen Jahren nach Ohrenschmerzen „deaf". Rechts Trommelfell weiss und dicker als gewöhnliches Pergament. Paukenschleimhaut verdickt, „basis firmly ankylosed." Links dasselbe.

511. 87-Jährige. Einige Jahre vor dem Tode „deaf". R. Meat. ext. trocken, ohne Cerumen. Trommelfell eingezogen und dichter, fibröse Schicht weiss und leicht verdickt. „Stapes fixed more than natural" durch Adhäsionen.

514/15. 80-Jährige, sehr „deaf", Stapes beiderseits durch Verdickung und „solidification firmly attached". Schenkel sehr atrophisch.

516. 60-Jähriger, „deaf" seit einigen Jahren. 3 Jahre vor dem Tode starke Zunahme der Schwerhörigkeit durch heftige Erkältung. Man musste laut sprechen. Hörte Nagelkrachen. Trommelfell eingezogen, hintere Hälfte ohne fibröse Schicht. Vordere Hälfte dick und weiss wie Knorpel.

519. 78-Jähriger seit 38 Jahren rechts „deaf" nach einem Fall auf den Kopf von 8—10 Fuss Höhe. Hört links Nagelkrachen. Lärm im Kopf und Krachen bei schnellem Drehen desselben. Stapes bei Druck auf den Hammer kaum beweglich.

522/23. 85-Jähriger „deaf" nach Erkältung seit 5—6 Jahren, Stapes beiderseits durch Adhäsionen teilweise ankylosiert.

528/29. 87-Jähriger, 10—11 Jahre vor dem Tode „deaf" aus unbekannter Ursache, besonders bei dickem Wetter, bisweilen

Schwindel und Sausen, besonders nachts, beiderseits Nagelkrachen gehört.

Trommelfell beiderseits trübe, dick, flach und gerötet, ebenso Paukenschleimhaut. Basis „more firmly than natural", vom Vestibulum aus weisser. Vermehrte Otoconie. L. Stapes „firmly fixed".

538/39. 86-Jähriger, im 40. Jahre allmählich schwerhörig, zunehmend bis 60. Jahr, mit Hörrohr noch hörend.

R. Trommelfell etwas konkav, Stapes, vordere Schenkel in der inneren Hälfte weiss wie „enamel" (Email). Nahe der Basis ein freies Ende, welches mit ihr durch ein dickes, weiches, weissliches Gewebe verbunden war.

L. Trommelfell schlaff, Paukenschleimhaut dicker als natürlich, Stapesbasis weiss, dicker und grösser als gewöhnlich.

552/53. 76-Jähriger, der allmählich „deaf" wurde. Stapes so fest, dass die Basis durch Druck kaum bewegt werden kann. („so fixed that when the base is pressed upon it can only just be made to move.

Links nur einige zarte Adhäsionen zum Facialkanal.

554. Rechts „deaf", Trommelfell „mottled"? in einigen Teilen transparent, in anderen bleigrau, Tympanum voll Schleim, Stapes „ankylosed".

557/58. Mann von 80 Jahren „deaf". Rechts die fibröse Trommelfellschicht dick und gelb. Trommelfell sehr konkav. Pauke voll von dicker Schleimhaut und Schleim. L. Ankylose des Stapes.

565/66. 74-Jähriger, „deaf", beiderseits weite Tuben und Basis stapedis in das Vestibulum hervorragend.

507. 77-Jähriger, 42 Jahre vor dem Tode „deaf", schon vorher „deaf" von Erkältung nach einer Seeschlacht, stärkere Geräusche beiderseits. Fühlt Krachen, wenn er (blew his nose) — beim Schnauben. 2 Jahre vor dem Tode beiderseits Nagelkrachen gehört, links kaum Stimme unterschieden.

R. Adhäsionen in der Pauke, Basis stapedis ausgedehnt und „more fixed than natural". L. Basis expanded, weiss, ankylosed.

569. 74-Jähriger. Vor 45 Jahren beiderseits „very deaf" nach Kanonenschuss, nach 14 Tagen links besser. Laute Stimme dicht am linken Ohr, hörte manchmal schrecklichen Lärm, Verschlimmerung während Erkältung.

L. Trommelfell dicker, opaker, starrer als natürlich.

Kette der Gehörknöchelchen fixiert wie aus einem bestehend mit zwei festen Enden.

Basis vom Vestibulum aus natürlich gefärbt und in zwei gekrümmten Linien vorspringend.

572/73. Mann von 77 Jahren. Seit 20 Jahren „deaf", angeblich nach Erkältung, während solcher schlechter.

Rechts laute Stimme, links Schreien gehört. R. Trommelfell „large", opake, konkav $^4/_5$ eingefallen, das äussere Fünftel normal gelegen, Stapes „rigid". L. Trommelfell konkav, beim Entfernen des Stapes bricht ein Teil der Vestibulumwand mit aus (s. u. Synostose).

574/75. Mann von 80 Jahren. Vor 20 Jahren schwerhörig nach Erkältung, nicht schlechter in den letzten sechs Jahren. R. Ringband „rigid". L. Hammer u. Amboss ohne Stapes bewegt, die vorderen $^2/_3$ der Basis umringt und z. T. verborgen durch einen engen Knochenring wie Elfenbein aussehend.

576. Mann von 71 Jahren. Vor 40 Jahren „deaf" nach Erkältung, kann kaum Nagelkrachen hören. R. seit 15 Jahren nur Schreien gehört.

Sektion. R. Basis nur mit beträchtlicher Kraft beweglich. L. ebenso.

584/85. Mann von 68 Jahren. Zwei Jahre vor dem Tode Uhr nur im Kontakt. Geräusche durch Entfernung von Cerumen gelindert, Ohrleiden durch Fallen über Bord.

R. Stapes nicht wie natürlich beweglich (not so moveable as natural). L. Stapes „partially ankylosed", umgeben von Adhäsionen, Cochleae „congested".

586/87. Mann. „deaf" beiderseits Ankylose.

588/89. Weib von 26 Jahren. „deaf". R. Zwei Verkalkungen im Trommelfell, Stapes „firmly united by membranous ankylosis", Adhäsionen zwischen Amboss, Promont. und Stapes. L. Basis „expanded, firmly ankylosed".

590/91. Mann von 82 Jahren. „deaf", seit 6—7 Jahren allmählich nach Erkältung, konstante Geräusche und Rasseln beim Gähnen und Niesen, beiderseits Nägelkrachen gehört, Stapes beiderseits „partially ankylosed".

591/92. Mann von 67 Jahren. „very deaf" seit 15 Jahren nach Scharlach, Singen im Kopf. Etwa ein Jahr vor dem Tode nur lauteste Stimme dicht an beiden Ohren gehört.

R. Trommelfell bis auf den Amboss eingesunken, verdickt weiss, vorn verkalkt. Stapes „firmly ankylosed". Membran der Fen. rot. sehr dick. L. Stapes „partially ankylosed". Kette der Knöchelchen rigid.

593/94. Mann von 68 Jahren sehr „deaf". R. Trommelfell sehr dünn und transparent, am Rand Band von grosser Dicke. Stapes „firmly ankylosed". L. Stapes ankylosed.

595/96. Mann von 83 Jahren. L. „deaf" seit Kindheit, zuerst mit Eiterung. Seit einigen Jahren auch rechts „deaf". Ein Jahr vor dem Tode nur laute Stimme beiderseits. R. Trommelfell mit Hammer und Amboss „concave". Stapes „partly ankylosed". L. Hammer und Amboss ebenso. Stapes „completely ankylosed".

597/98. Mann von 78 Jahren. „deaf" vor 38 Jahren nach Seekanonade, Besserung nach sechs Monaten. „Stapes by membrane firmly ankylosed. Bands of adhesion surround the stapes." L. ebenso.

599/600. Mann von 75 Jahren. „deaf" nach Erkältung vor 10—12 Jahren. R. ganz taub. L. Schreien gehört.

Trommelfell beiderseits „concave", teilweise „opaque", Stapes „firmly fixed". R. Gehörknöchelchen durch Bänder verbunden.

601/2. Mann von 89 Jahren. Allmählich taub seit 25 Jahren.

Nie Schmerz, bisweilen Klingeln. Vor vier Jahren noch Nägelkrachen rechts und „on pressure“ links.

Beiderseits Trommelfell „opaque“ und Stapes „firmly ankylosed“ durch „expansion“ der Basis.

603. Mann von 80 Jahren. Allmählich „deaf“. Vor 22 Jahren Poltern im Kopf. Hört Nägelkrachen. R. Loch im Trommelfell. Basis „expanded“.

609. „deaf and dumb“. Stapesankylose.

620 21. Mann von 78 Jahren. Vor 6—7 Jahren allmählich „deaf“, verlangt Schreien. Schlimmer während Erkältung, Stapes beiderseits „ankylosed“.

623. Mann von 67 Jahren. „deaf, but only to a moderate degree. R. Stapes partially ankylosed“.

626 27. Mann von 44 Jahren. „deaf“. Basis beiderseits „expanded“.

Ohne Krankennotizen.

510. Das untere und hintere Drittel der Basis des Stapes „ankylosed“ am Rande der Fen. ovalis.

518. R. 65-Jähriger. Beim Herausziehen der Stapes bleibt ein Teil am Rand hängen.

521. „Stapes partially ankylosed chiefly at the posterior et inferior border.“

537. Stap. „completely ankylosed“.

545. Stap. „completely ankylosed“.

555. R. Stapes „firmly fixed“. Eiter im tymp. Incus getrennt vom Stapes. L. Blut in der Pauke und Meat. int., Stapes „fixed“.

604. Mann von 66 Jahren. „More firmly fixed then natural.“

616. Ankylosis des unteren Randes der Basis mit der Fen. ovalis.

628. „Stapes partially ankylosed, otoconic larger than natural."

4. Fälle von Steigbügelstarrheit bei denen Mitbeteiligung des inneren Ohres oder der Gehörnerven erwähnt wird.

Bochdalek [1]). 18-Jährige. Ursache der Taubheit eine schwere Krankheit im 3. Lebensjahre, fast ein Jahr dauernd und mit „heftigen Fraisen" verbunden. An „Darmgeschwür" gestorben.

Mb. tymp. sehr straff gespannt, Stapes in Fen. oval. ankylosiert. Ost. tymp. tubae verengt. Memb. tymp. secundaria lederartig verdickt. Eminentia pyramidalis fehlt. Die Wände der Can. semicirculares sehr dick und elfenbeinartig und die Hohlräume der Kanäle verengt.

Toynbee Catalogue. 540/41. 84-Jähriger. Vor 47 Jahren verwundet, zwei Tage später „deaf", allmählich folgte permanente Taubheit. 12 Jahre vor dem Tode konnte er links nicht mehr Schreien hören.

R. Stapes fixiert, weiss wie Elfenbein (ivory), starke Veränderungen in der Schnecke. Nerv etwas atrophisch. Membr. fen. rot. sehr dick.

L. die analogen Erscheinungen schwächer.

580. Taube Frau. Ankylose. Tympanum und Vestibulum voll Blut.

582. Mann von 75 Jahren. Vor 7 Jahren „deaf" nach Erkältung, immer schlechter bei Erkältung, hört beiderseits Nagelkrachen. Keine subjektiven Geräusche. Stapes fixiert. Perilimphe trübe (turbid) und rötlich.

583. Mann von 64 Jahren, seit 50 Jahren mehr weniger „deaf". Seit 18 Monaten vor dem Tode kein Wort unterschieden. Stapes

---

[1]) A. f. O. XXX. 92 aus Medicin. Jahrbücher der K. K. Österr. Staaten XXX. Wien 1840.

firmly ankylosed. Eine Schale (shell) von kohlensaurem Kalk (carbonate of lime) im Vorhof.

VOLTOLINI [1]). 16jähriger Taubstummer stirbt an Tub. pulm. In der Rautengrube nichts Auffälliges, Ependym glatt und 3—4 Striae medullares deutlich. Nerv. acustic. schön weiss, aber derb und zähe. Nervenröhren durchaus nicht deutlich zu erkennen, während dies sofort gelingt am Trigeminus. Amyloide Reaktion fehlt.

Rechts Meat. ext. rein, frei, gutes Cerumen enthaltend. Trommelfell mit Manubrium mallei fast horizontal, bleich, wie mit Milch durchtränkt, aber durchscheinend. Hammer unbeweglich, Paukenschleimhaut mit serös-schleimiger, gelblicher Flüssigkeit überzogen, besonders in den Nischen. Amboss horizontal. Amboss und Stapes auch völlig unbeweglich, Tuba frei, Chorda normal. Spärliche Otolithen im Labyrinth, zahlreiche im Anfang der Schnecke.

Links genau dieselben Veränderungen. Basis stapedis zeigt vom Vorhof aus mit der Lupe betrachtet, eine Spur Bewegung. Can. post. enthält viel Otolithen. Ampullen, Säckchen und besonders Schnecke viel Pigment enthaltend. Membr. tymp. sec. gallertartig dick.

VOLTOLINI nimmt als das primäre eine Ankylose sämtlicher Knöchelchen durch einen entzündlichen Prozess während der Foetalzeit oder Kindheit an, Fixierung von Hammer und Amboss in der Embryonalstellung. Sekundäre Atrophie des Gehörnerven.

VOLTOLINI. Frau von 68 Jahren. Rechts ganz taub, links Taschenuhr $\frac{\text{Elle}}{\frac{1}{2}\ \text{Zoll}}$. Seit 10 Jahren schwerhörig, allmählich, ohne bekannte Ursache, seit 5 Jahren rapide schlechter. Katheter ohne Besserung. Links Sausen etc., Knacken bei Kieferbewegung. Äusserer Gehörgang beiderseits rein, frei, trocken, weiter als gewöhnlich, Trommelfell trüber als normal, glänzend.

[1]) V. A. XXXI. 212.
[2]) V. A. XXII. 111.

Sektion: R. Trommelfell transparent. Meatus normal. Luft geht durch Kath. frei in die Pauke. Kleines Cavum nasopharyngeum. Hammer frei beweglich, desgl. Amboss, der sich am Capitul. staped. hin- und herschiebt. Stapes ganz starr. Canalis fen. rot. eng, durch Häute und Fäden ganz verwachsen, die auch bis auf die Membran sich erstrecken, so dass diese konvex nach aussen und wie mit einem Netze bespannt aussieht, sonst ist sie noch ziemlich hell und durchscheinend. Sehr viel Otolithen im Vorhof und den Kanälen. Basis stapedis milchweiss, prominiert stark in das Vestibulum und ist vollständig fest durch Knochenmasse mit der Wand des Vorhofes verwachsen. Um die Fenestra ovalis zieht sich hufeisenförmig nach vorn und innen ein gleicher milchweisser Wall. Diese milchweisse Masse ist eine Ablagerung von wirklicher Knochensubstanz, in der im Schliff Knochenkörperchen sichtbar sind. Auch der Anfang der Lamina spiralis ossea zeigt ein weisses Aussehen.

Links Trommelfell längs dem Manubrium stark gerötet, durchscheinend, etwas opak. Tuba frei, Luft nicht deutlich durchdringend, seröse Flüssigkeit sammelt sich an der tiefsten Stelle der Pauke. Hammer, Amboss und Stapes beweglich. Auf dem Prom. mehr Gefässe als gewöhnlich. Nische des runden Fensters durch eine Membran überspannt, die dick und konkav ist; unter ihr Bindegewebsfasern und Bänder bis zum For. rot. Membr. tymp. sec. verdickt. Im Labyrinth nichts Abnormes, auch nicht viel Otolithen. In den Gehörnerven beider Seiten eine grosse Anzahl glänzender Körperchen verschiedener Grösse, die sich teils in Äther lösen, teils durch Jod-Schwefelsäurereaktion als Corpuscula amylacea erwiesen werden.

Am Nerven der linken Seite ein peripherischer mehr weisslicher Strang, in ihm an einander gedrängte Nervenfasern, kernhaltiges Bindegewebe, einzelne Züge von Spindelzellen und die Corpuscula amylacea, der übrige Teil der Nerven mehr normal. Rechter Nerv gleichmässiger verändert.

Voltolini [1]). 49-Jährige. Rechts seit 10 Jahren allmählich

[1]) V. A. XXXI. 213. 1.

schwerhörig, rechts auch lange Sausen, links erst seit ¼ Jahr. Laute Sprache in der Nähe gehört, Cylinderuhr rechts auch nicht am Proc. mast.; links 1 Zoll weit, am Proc. mast. schwach, grosse Taschenuhr rechts bei Berührung der Ohrmuschel, links ein Zoll. Am anderen Tage etwas schlechter. Beim Katheterismus Luft beiderseits gut durchgängig, links sauste es dabei und P. hörte schlechter, rechts dagegen besser.

Sektion: R. Trommelfell durchsichtig, beweglich, Fen. rotunda frei. Basis staped. völlig ankylosiert, dabei ganze Gegend „pfirsichblütrot" bis in den Aditus ad cochleam und die Fenestra rotunda. Im Canalis post. und sup. Ketten von Otolithen, in der Schnecke viel schwarzes Pigment. Membr. tymp. sec. normal.

Links Ankylose der Basis. Diese ragt in den Vorhof wie eine weisse Perle hinein durch Auflagerung von Knochenmasse. Viel Otolithen, viel Pigment in der Schnecke.

Moss 1873 [1]). Sektionsbefund eines 64jährigen Taubstummen: Periostitis des Schläfenbeines. Exostose in der rechten Trommelhöhle. Ankylose sämtlicher Gehörknöchelchen beiderseits. Knöcherner Verschluss beider Fen. rot. Knöcherner Verschluss der Kommunikationsöffnung zwischen Vorhof und Schnecke. Verkleinerung des Binnenraumes vom knöchernen Labyrinth. Kalkkonkremente in beiden inneren Gehörgängen, sowie an den häutigen Säckchen beider Vorhöfe. Im übrigen negativer Befund im nervösen Apparat.

Diesen Fall betrachtet Moos als Folgen einer frühzeitigen Periostitis des Schläfebeines. Beide Tensores tymp. normal.

Bertuch [2]) führt in seiner Dissertation einen Fall von Politzer mit der Litteraturangabe „Ankylose des Steigbügels im ovalen Fenster" an, der mir sonst nicht auffindbar ist.

Eine 56 Jahre alte Dame war seit 14 Jahren nach plötzlichem bewusstlosen Zusammenstürzen zunehmend schwerhörig; es waren sehr bald nach dem Anfalle Schmerzen und subjektive Gehörempfindungen aufgetreten, hatten jedoch bald wieder nachgelassen. Das

[1]) Z f. O. III 92. S. A.

[2]) Inauguraldissertation, Halle 1868.

Hörvermögen hatte sich wieder etwas gebessert, später griff eine zunehmende Verschlechterung desselben Platz, sodass die Dame schliesslich links völlig taub war, rechts nur noch laute Geräusche hören konnte.

Die Untersuchung ergab: Der äussere Gehörgang ist beiderseits trocken, ohne Cerumen; das Trommelfell ist trocken, glanzlos, weiss getrübt; Hammergriff und kurzer Fortsatz sind deutlich, die Tuba ist frei, das Trommelfell wölbt sich beim VALSALVA-schen Versuch hervor, Hörweite für Luft- und Knochenleitung o.

Links. Meat. ext. normal, ohne Cerumen, trocken, Trommelfell sehr dünn, durch Fetttröpfchen in der mittleren Schicht getrübt. Hammer und Amboss leicht beweglich, Tube normal, Pauke frei, ohne Adhäsionen. Tensor schmächtig, Stapedius in faserigen Strang verwandelt. Stapes im Fenster eingemauert. Es zeigte sich im Vorhof an der Stelle der Fussplatte ein weisser, der Circumferenz des ovalen Fensters entsprechender $^1/_2$" hoher elliptischer Knochenwulst, welcher gegen das Centrum hin dünner werdend mit der Steigbügelplatte vollkommen verschmolzen ist. Im Hörnerven sehr zahlreiche den Corp. amylacea ähnliche Gebilde. Häutiges Labyrinth gefässreich.

Rechts. Gehörgang und Pauke wie links. Stapes noch etwas beweglich. Von innen sieht man von der unteren und hinteren Umgebung des ovalen Fensters ausgehend, eine wulstartig erhabene, vascularisierte, glatte Knochenwucherung, welche mit der Steigbügelplatte nicht knöchern verbunden ist, sondern die hintere Fläche derselben überwuchert hat, während die andere Hälfte im Vorhof frei zu Tage liegt und bei Bewegung des Steigbügels deutlich gegen den Vorhof hineinrückt. Im Gehörnerven sind ähnliche aber weniger zahlreiche Gebilde wie links.

1878. MOOS.[1]) 70-Jährige, mit Gehörshallucinationen. $^3/_4$ Jahr vor dem Tode hörte die Kranke rechts schon lange nichts, starkklopfende Uhr weder vorm Gehörgang, noch Proc. mast., noch Schädel. Links allmählich schwerhörig geworden, man muss laut mit ihr reden.

Sektion. 14 St. p. m. Atrophia cerebri. Rechts Trommel-

[1]) Sektionsergebnisse Z. f. O. VII. 239.

höhlenschleimhaut verdickt, besonders am Prom., Hammer-Amboss und Amboss-Trommelhöhlengelenk schwer beweglich. Stapesplatte gar nicht. Paukenboden hyperostotisch. Fen. rot. nur ½ mm gross. Links Gehörknöchelchen schwer beweglich. Im Labyrinth Fettkörnchen. Substanz der Grundpfeiler der CORTI'schen Bogen hat jedoch das normale homogene Aussehen.

1878. MOOS.[1]) Der Titel lautet: Chronische mehr als 20jährige eitrige Entzündung beider Paukenhöhlen. Totale Taubheit rechts; Sprachverständnis links bei lautem Sprechen direkt am Ohr bis zum Lebensende. Ankylose des Stapes auf beiden Seiten. Verschluss des runden Fensters rechts, Intaktheit des linken.

Ein 64jähriger Diabetiker mit einer als etwa 20jährig angegebenen Ohreiterung unbekannter Ursache. Ob Schmerzen oder Ausfluss vorhanden waren, weiss er nicht. Heftiges Sausen beiderseits.

Rechts Meat. ext. voll eingedicktem Eiter und Epithel. Hammergriff mit etwas Trommelfell erhalten; das verkürzte Griffende retrahiert, der ganze Rest sowie die sichtbare Schleimhaut der Labyrinthwand dick und rot.

Links Meat. ext. frei, Trommelfell fehlt grossenteils ausser einer kleinen Randzone vorn und hinten. Prom.-Schleimhaut rot und verdickt. Hammerteile und langer Ambossschenkel nicht sichtbar. R. totale Taubheit für alle Tonquellen in Luft- und Knochenleitung. Auch links keine Knochenleitung, dagegen lautes Sprechen gehört. C', C'' und a direkt am Ohr gehört. Das Sprachverständnis und die Eiterung blieb bis zum Tode, 9. Sept. 74.

Sektion. R. Trommelfell gegen die Tube hin verwachsen. Hammer-Amboss und Amboss-Stapesgelenk beweglich. Von innen zeigt sich die Stapesplatte ankylosiert, die Fen. rotunda knöchern obliteriert.

L. Trommelfell fehlt bis auf die Peripherie. Hammer-Amboss desgl. bis auf den l. Ambossschenkel, welcher durch Bindegewebswucherung fixiert und in horizontaler Richtung verzogen war. Schleimhaut hypertrophiert und mit einigen Bindegewebszügen,

[1]) Z. f. O. VII. 245.

von denen zwei an den vorderen Teil des Annulus ziehen. Stapes ankylotisch. Fen. rot. intakt.

Im Labyrinth zeigt sich die periostale Auskleidung im rechten Vorhof, sowie die bindegewebige Membran der Vorhofsgebilde verdichtet; ausserdem grosser Reichtum an Otolithen; sonst fand sich an keinem Teil des häutigen Labyrinths irgend eine erhebliche Anomalie.

MOOS weist darauf hin, dass dieser Fall dem in Archiv für Ohrenheilkunde II. 190 berichteten, gleicht, ausser der Ätiologie, und die physiologische Dignität des runden Fensters wie im früheren Falle zeigt.

Ebenda VII. Sektionsbefund bei einer 29 Jahr alten Taubstummen.

R. Trommelfell flach, trüb. Epidermis und Cutischicht ausser dem vorderen unteren Quadranten so verdickt, dass nur der Proc. brevis sichtbar ist, Schleimhaut der Trommelhöhle und besonders des Trommelfells stark hypertrophisch. Zugang zum runden Fenster durch Hyperostose des Bodens der Trommelhöhle teilweise verlegt. Fen. rot. knöchern obliteriert. Sämtliche Gelenke der Knöchelchen ankylotisch. Musc. tensor normal.

L. Trommelfell eingezogen. Schleimhaut verdickt. Amboss-Stapes und Stapes-Vorhofsverbindung unbeweglich. Fen. rot. knöchern verschlossen. Tensor nicht verkürzt, seine Struktur normal. Im Labyrinth beiderseits viel Otolithen und zahlreiche kolloide Körper an den Ampullen, den häutigen Säckchen und auf der Lamina spiralis membr. An den Nerven des Porus nichts Bemerkenswertes. MOOS vermutet eine, wohl angeborene Periostitis des Schläfebeins.

1881 veröffentlichen in zwei getrennten Arbeiten MOOS-STEINBRÜGGE [1]) und BURKHARDT MERIAN folgenden Fall:

Bei einer 80jährigen Frau, die drei Jahre vor ihrem Tode rechts die Uhr noch auf 9 cm hörte, links nicht mehr, und bis zu ihrem Tode nicht auffallend schwerhörig war, fanden MOOS-

[1]) Z. f. O. XI. 48 u. 226.

STEINBÜGGE links Hammerkopf-Ankylose mit der lateralen und oberen Labyrinthwand. Knöcherner Verschluss der Fen. rotunda. Kolloide Entartung des Gehörnerven bei Unmöglichkeit wegen langer, ungeeigneter Aufbewahrung etwas über das häutige Labyrinth zu sagen.

BURKHARDT MERIAN fand rechts: Hammerkopf mit dem Tegmen tymp. knöchern ankylotisch. Hammer-Amboss total ankylotisch. Steigbügelplatte in der Fen. ovalis komplet unbeweglich, vom Vestibulum aus gesehen nicht besonders verändert, nur von weisslicher prominirender Umsäumungslinie („Kalkablagerung im Lig. annulare") umgeben. Runde Fenster durch Knochenauflagerung in ein enges Grübchen verwandelt; nach Abfeilen derselben Membran namhaft verdickt aber beweglich. Modiolus bei der ersten Windung 3 mm bei der zweiten 2 mm dick.

POLITZER [1]) 1894. 86-Jähriger, seit 40 Jahren taub. Beide Fenster durch Knochenmasse ausgefüllt. Nahezu der grösste Teil der knöchernen Labyrinthkapsel erkrankt. Knochenmasse der Fen. rot. bis zur unteren Fläche der Lamina spiralis, wodurch die Scala tymp. beiderseits verödet erscheint. Im Canalis ganglionaris keine Ganglien mehr. R. auch Acustieus atrophisch.

Ebenda 77-Jährige, progressiv schwerhörig und allmählich taub. Tod im 88. Jahre. Trommelfelle beiderseits etwas trüb, rötlicher Reflex der inneren Trommelhöhlenwand. Rinne l. —, r. ? Sprache beiderseits 0. Knochenwucherung der Stapesplatte und Umgebung und in einem grossen Teil der Labyrinthkapsel, auch der untere, in den Bereich der unteren Schneckenwindung fallende Teil des Modiolus ist in gleicher Weise verändert. Links noch mehr ausgebreitete Knochenwucherung. Nur ein kleiner, der Scala vestibuli entsprechender Teil des Modiolus ist normal erhalten. Die Scala tymp. durch eine neugebildete, mit der Labyrinthkapsel zusammenhängende dichtere Knochenmasse ausgefüllt, welche bis hart an die untere Fläche der Lamina spiralis ossea und membranacea reicht und den unteren Teil des Lig. triangulare teilweise ver-

[1]) M. f. O. XXV. 309.

drängt hat. In der zweiten und dritten Windung CORTI'sches Organ normal.

5. Fälle von Erkrankung des runden Fensters.

COTUNNI [1]) erwähnt in seiner Dissertatio de aquaeductibus eine Beobachtung von knöchernem Verschluss der Fen. rot. und Vergrösserung des Stapes um das Doppelte, wodurch die Natur den mangelnden Druck von der Membran des runden Fensters durch den verdoppelten von dem ovalen Fenster aus ersetzen wollte, um die Flüssigkeit in den Aquaeductus cochleae zu treiben.

Knöchernen Verschluss des runden Fensters beobachtete auch RIBES. [2])

VIEUSSENS [3]) sah die Haut des Schneckenfensters in zwei Fällen von Taubheit verknöchert.

TRÖLTSCH.[4]) Nach einer sehr starken Erkältung trat rasch Taubheit ein, aus der sich eine allmählich zunehmende, hochgradige Schwerhörigkeit entwickelt. Wenn man in der Nähe deutlich spricht, versteht er ziemlich leise Gesprochenes, während er selbst Lautgesprochenes, wenn man einige Fuss entfernt ist, nicht mehr versteht. Uhr rechts beim Andrücken an die Ohrmuschel, links auch dann nicht. Seit 7 Jahren Schwerhörigkeit konstant, bei feuchtem Wetter immer etwas schlechter. Trommelfell rechts blaugrau, undurchsichtig, matt und ohne Glanz, auffallend flach, Hammer nicht deutlich zu sehen. Links Trommelfell etwas mehr glänzend, sonst ebenso. Schleimhaut des Rachens hypertrophisch, Schwellkörper an den Choanen stark entwickelt. Tubenmündung durch Pigment schwärzlich gefärbt.

R. Gehörknöchelchen gut beweglich, allenthalben Adhäsionen.

[1]) p. 132.

[2]) Revue médicale 1823 p. 265 Novembre, p. 352 Décembre, cit. bei BECK, Handbuch des Gehörorganes p. 116.

[3]) CRUVEILHIER, Essai sur l'anatomie pathologique. Paris 1816. tom. II. p. 25. cit. bei LINCKE I. p. 631.

[4]) V. A. XVII. 28. VIII.

Eingang zur Fen. rotunda verbaut durch starres Gewebe, das sich über sie hinüberspannt und sich als eine zusammenhängende Membran mit einzelnen weisslichen Zügen abziehen lässt, — ziemlich resistentes Bindegewebe mit einem reichlichen Kapillarnetz. Nervus acusticus normal. In der Schnecke und Vorhof nichts Abnormes. Membran der Fen. rot. selbst stark verdickt, hellt sich unter Essigzusatz wenig, erst nach Zusatz von Salzsäure mit Gasentwickelung auf.

Links Hammer und Amboss nur mit grösserer Gewalt zu trennen. Steigbügel weniger beweglich. Das runde Fenster $^1/_2$ mm dick mit viel Gefässen. In der Schnecke schwarze Pigmentklumpen.

XI [1]). 74 Jährige hört 4 Monate vor ihrem Tode nur ziemlich laute Sprache in der Nähe. Uhr nur rechts beim Anlegen, links gar nicht. Trommelfelle ohne Glanz und schiefergrau, besonders an der Peripherie, hintere Falte ausgeprägt. Vor 40 Jahren Schmerzen in beiden Ohren. Seit 15 Jahren erst links, dann rechts schwerhörig.

Sektion L.: Tuben weit, Gehörknöchelchen wenig beweglich, Pseudomembranen, über der Fen. rot. ein dichtes, trübes, der Essigsäure lange widerstehendes Gewebe, mit teils runden, teils höckrig drüsigen Gebilden, dabei gelbrötliche Stränge, obliterierte Gefässe.

Aus der Nische der Fen. rot. lässt sich ein dichter, derber Pfropf trübes, teilweise dichtes, faseriges und homogenes Bindegewebe mit Fett und kleinen drüsigen oder homogenen Kugeln herausziehen. Rechts: Steigbügel in Adhäsionen eingebettet. Eingang zur Fen. rot. durch verdichtetes Gewebe ausgeglichen.

Toynbee's Katalog. Fenestra rotunda.

755. Weib von 30 Jahren. 5 Tage vor dem Tode „very deaf". Schleim in der Pauke. Stapes verdickt durch geschwollene Schleimhaut. Diese „red and pulpy", so fest an der Membrana fen. rot., dass sie nicht getrennt werden konnte.

[1]) V. A. XVII. 55.

757/58. Mann von 73 Jahren. „Deaf" seit 6—7 Jahren, bisweilen bei Erkältung Summen im Ohr, nicht im Kopf. Bisweilen Schmerz im Ohr. Uhr kontakt. Fen. rot. dick und opake. Knöchelchen durch Adhäsionen verbunden.

762. Weib von 26 Jahren, leicht „deaf", links falsche Membran, welche gänzlich das runde Fenster verbirgt.

Toynbee's Katalog. Veränderungen der Fenestra rotunda. Ohne Krankengeschichte.

756 = 541. Membr. fen. rot., „thick and dark".

Tabelle I:

Nr.	Autor	Alter, Geschl.	Seite	Gehörgang	Trommelfell	Pauke	Stapes
1.	Craigie, 1835, bei Mygind, A. f. O. XXX. 90.	W 20.	R.				Stapes ankylosiert
2.	—		L.		Membr. tymp. perforiert.		Stapes fehlt.
3.	Voltolini, 1854, cf. Synost. Nr. 3.	W. 47.	R.	Erweitert, ganz trocken, ohne Cerum u. Härch. Haut dünn.	Normal.	Tube frei, Pauke zahlreiche falsche Membr., hintere Paukenwand hyperostotisch.	Kopfgel. erschlafft, kompakter, Schenkel dicker, Platte weniger beweglich, im Vorhof weiss.
4.	Lucae, 1867. cf. Synostose Nr. 12.	M. 43.	L.	Eiter.	Fehlt.	Hammergriff cariös, Amboss schwimmt in Eiter, Tube voll Eiter.	Völlig unbeweglich. Schenkel in dichtem Bindegewebe.
5.	Tröltsch, V. A XVII. p. 22.	W.			Verkalkungen.	Lange Schenkel des Amboss (bdsts.) m. d. Trommelf. verwachs.	Allseit. durch Adhäsion fixiert aber noch beweglich.
6.	Tröltsch, V. A. XVII. Fall XV.	M. 55.	L.		Trommelf. eingezogen, $^2/_3$ m. d. Labyrinthwand verwachsen, innen puriforme Klümpchen.	Hammer mit Prom. adhärent.	Völlig in organisiertes bindegeweb. Masse eingehüllt.

761. Ohne Hörprüfung. False membrane.

763. False membrane.

764. „

765. Schleimhautschwellung. Fen. rot. ganz verborgen.

766. Membr. der fen. rot. mit Bändern „adherent to the fossa".

767. False membr. partially covered.

768. Completely covered by a false membrane.

769. Membr. fen. rot., entirely concealed by bands of adhesions.

770. A smooth transparent false membr. covering the fossa.

gidität.

ache	Verlauf	Schwindel	Sausen	Gehör	Fen. rot.	Labyrinth	Bemerkungen
rung.	Soll bis 18. —20. Mon. gut geh. h.			Taubstumm.		Labyrinth wohl nicht unters.	
vor 20 ren.				Lautes Schreien gehört.			
ehreren chwerh. m Jahre ed. perf., . Eiterg.				Sprache o.		Nerv und Labyrinth unveränd.	
				Schwerhörig.			
hise.	Akut entstand. neb. Phthise.			Taub.			

Nr.	Autor	Alter, Geschl.	Seite	Gehörgang	Trommelfell	Pauke	Stapes
7.	Tröltsch, V. A. XXVII. 163.	M. 33.	L.		Sehr zart.	Tube frei, viel Pseudomembr., Schleimhaut sehr gerötet, bes. üb. dem Promontorium	Völlig ankylos., mit Lupe Spur v. weglichk. sichtb. Fen. ov. starke R u. Verdickg. d. u. Knochenmasse Vorh. um Fen. bis in 1. Schneck windung.
8.	Tröltsch, V. A. XVII. 60. Bertugh p 28.	W. 74.	R.	Cerumenpropf.	Weisslich.	Viel Pseudomembr., Tens. u. Staped. deutl. Querstreifung.	Allseit. von versch denen fest. Bänd umgeben, Platte f mit dem Knoch verwachsen.
9.	Schwartze, A. f. O. I. 210	M. 40.	R.		Zarte weisse Randsichel.		Besser beweglich links.
10.	—	—	L.		„ breiter.	Schleimh. wenig verdickt, Hammer am Tegmen fixiert.	Nur mit Lupe weglich erkannt
11.	Lucae, V. A. XXIX. Fall 6 1864.	M. 70.	R.	Weit trocken.	Matt glänzend, leicht opak, Lichtkegel verwachsen.	H.-A. schwer bewegl., Tuben frei, Schleimh. trocken verdickt, Tensor u. Stapedius z. T. fettig degeneriert.	St. gar nicht bewe infolge Verdickg. Verdichtg. d. Ri bandes.
12.	—	—	L.	—	—	Tube frei, gleiche Veränderungen.	—
13.	Lucae, V. A. XXIX. 79. cf. Verkalk. Nr. III. *) Nach Bertuch.	M. 50. *)	R.	Weit trocken.	Konkav, getrübt, einige kl. Verkalkungen.	Schleimhaut weiss, wenig verdickt, ganz trocken, keine Gefässe sichtbar, H.-A. gut beweglich.	Sehr wenig bewe
14	Politzer, A. f. O. I. 351.		R.			Ankylose sämtlicher Knochen.	Ankylose.
15.	Voltolini, V. A. 1865 XXXI. 215.	W. 54.	L.	Schmierige Borken.	Erbsengrosse Perforation.	Tube frei, blass, Paukenschleimhaut stark verdickt.	Am Stapes mit Lup Spur von Bewegu sichtbar.

ache	Verlauf	Schwindel	Sausen	Gehör	Fen. rot.	Labyrinth	Bemerkungen
r lueti- us.	Bald nach Infektion Schwerhörigkeit u. Sausen.			Uhr 2 Zoll.		Nerv normal.	
				Stocktaub.	ZartePseudomembr.		
kaltes er über Kopf.	Plötzlich schwerhörig, besser Hören bei g. Wetter.		Anfangs Sausen.	Mittell. Sprache i. d. Nähe gut, SpindeluhrR 1".			Gest. an Phthise. Cyste am Rachendach.
				Spindeluhr L. $^1/_2$", Ankeruhr nicht v. Knoch.			
all.	Vor 32 J. allmählich besser hörend.		K. Sausen, auch nicht beim Zudrücken.	Uhr $^1{}_2$ Zoll, laute Sprache, beim Zudrücken d. Ohres keine Veränderung.	Weisslich graudurchscheinend.	Normal.	Gest. an Vereiterung des Kniegelenks.
				Uhr beim Andrücken, laute Sprache. beim Zudrücken des Ohres keine Veränderung.	Ziemlich verdickt.		
rz vom ferde.			Klingen.	Taschenuhr o, Sprache 1 Fuss, Knochenleitung erhalten, b Zudrücken schwindet der Ton.	Bindegewebspfr. füllt die Nische völlig aus.	Nichts abnormes.	
terung.				Laute Worte i. der Nähe des Ohres deutlich.		Labyrinth nicht verändert.	
				Schreien insOhr verstanden.		Nichts abnormes.	

Nr.	Autor	Alter, Geschl.	Seite	Gehörgang	Trommelfell	Pauke	Stapes
16.	Schwartze.	W. 61.	R.		Centrale Perf., mehrere Verkalkungen.	H.-A.-Gelenk beweglich, Schleimh. nicht sehr verdickt.	Schwer beweglich
17.	—	—	L.		Perf. hinten.	Amb. v. H. getrennt u. kariös, Tensor u. Stapedius atrophisch.	—
18.	Moos, Z. f. O. II I. 109. 1871.	M. 49.	R.				Eingemauert durch Hyperostose.
19.	—	—	L.				Völlig verwachsen
20.	Tröltsch, A. f. O. VI. 72 1873.	M. 61.	L.		Undurchsichtig, stark konkav.	H.-Kopf u. A.-Körp. mit Labyrinthwand verwachs., Knochen sämtlich ankylotisch ausser A.-St.-Gelenk, Schleimhaut rötlich gewulstet.	St. völlig unbeweglich durch verdickte Schleimhaut.
21.	Politzer, cit. bei Mygind, A. f O. XXX.	11.	R.		Narbig verändert.	Corp. incud. in Bindegewebe eingehüllt.	St. durch Bindegewebe fixiert.
22.	Moos, Z. f. O. VII. 245.	M. 64.	R.	Eiter und Epithel.	Rest a. H.-Griff gegen die Tube hin verwachsen	Schleimhaut dick rot, H.-A. und A.-St. beweglich.	Von innen ankylosiert gesehen.
23.	Lannois a. Z. f. O. XIX. 385.		R.				Vorderer Arm ankylotisch.
24.	(Soc. med. de Lyon.)		L.				Genau dasselbe.

Tabelle II:

1.	Valsalva, de aure humc.	M.					Ringband knöchern
2.	Morgagni, de sedib. morb.	M.					Ringband knöchern
3.	Voltolini, 1859 cf. Rigidität Nr. 3.	W. 47.	L.	Erweitert, trocken.	Normal.	Tuben frei.	Zusammenhängende Masse mit Fen ov. bildend.
4.	Triquet, malad. de l'oreille.						Stapes atrophisch verlöthet.

che	Verlauf	Schwindel	Sausen	Gehör	Fen. rot.	Labyrinth	Bemerkungen
			Anf Saus., spät. Hallucinat.	Uhr nicht vom Knochen,			Vielleicht Lues.
						Keinepath. Veränderungen.	
	Von früh an taub.			Taub.	Durch Hyperostose dünner Spalt.	Nerv intakt.	
				Sprache in der Nähe d. Ohres verstanden.	Normal.	Vermutl. Nerv intakt.	
	Lange schwerhörig.				Frei.		
	Angeboren taubstumm.						
g seit hren.			Heftiges Sausen.	Total taub.	Knöchern obliteriert.		Diabetes.
	MENIÈRE's Sympt.					Intakt.	
nostose.							
				Taub.			
				Taub.			
ss vor hren.				Ganz taub.			
				Taubstumm.			Blöde.

Nr.	Autor	Alter, Geschl.	Seite	Gehörgang	Trommelfell	Pauke	Stapes
5.	Toynbee Catalogue 573.	M. 77.	L.		Konkav.		Teil der Vestibu wand bricht mit
6.	577.	M. 79.	R.		Teilweise opaque.		Verborgen, knöc ankylotisch, ins stibul. vorspring dessen Rand eb
7.	ibid. Nr. 612.	M. 30.	R.		Verdickt.	Schleimhaut verdickt.	TeilweiseVerknö rung ins Labyr vorragend.
8.	Tröltsch, V. A. XVII. 22.	W. 64.	L.		Promontorium scheint durch als gelber Reflex.	Tube mit Paukenschleimhaut starr, in Fetzen abziehbar, Promont. stark entwickelt.	Fest eingekeilt, bricht beim Bewe
9.	Toynbee, Lehrbuch p. 286.	M. 60.	R.		Trüb.	Zahlreiche Bänder, Knöchelchen gesund.	Ringförm. Kno von der Basis i inneren $\frac{2}{3}$.
9 b.	ibid. 286, Fall 1, s. u. Verkalkung.	M. 90.	L.	Fall 1. Exostose.	Dick, starr, konkav.		
10.	Schwartze, A. f. O. II. 291.	W. '58.	L.	Auffallend weit, trocken.	Verdickt, gleichmässig weissl. getrübt, glanzlos, ohne centrale Konkavität.	Tube frei, Schleimh. weiss verdickt, H. fixiert durch Bindegewebe, A.-Schenkel unten mit Trfll. verwachsen, H.-A. völlig beweglich.	Knöcherne Verw sung.
11.	—	—	R.		Getrübt, ovale atroph. Stelle am Hammergriffende.	Vom A.-Ende Adhäsionen nach medial u. lateral, Tensor u. Staped. fettig degen., Tube frei.	Völlig ankylosi
12.	Lucae, 1867, A. f. O. II. 84. Links Bindegewebsankyl. cf. Rigid. Nr. 4.	M. 43	R.	Weit, Cerumen.	Fettig degen.	Schleimhaut von Pauke u. Tube blass trocken.	Ankylose, Hype vom Prom. bis 2 Drittel des vord Schenkels.
13.	Moos, A. f. O. II. 141.	M. 72.	R.			Schneckenkapsel verdickt.	Stapes knöche ankylotisch.

ne	Verlauf	Schwindel	Sausen	Gehör	Fen. rot.	Labyrinth	Bemerkungen
ang.	Schlechter b. Erkält.			Schreien gehört.			
eschl. taub hren				Schreien gehört.			
	So lange er denk kann schwerhör.			deaf.	Verdickt.		
Hirn- me.	Seit Jahren schwerhörig. seit Wochen ganz taub.			Taub.	Enger Schlitz.		Leiche sehr faul.
ern u. taub. etc.	Seit d. 24. Jahre allmählich.			Total taub.			Potator etc.
xiert, usge- völlig enster hsen							
hwer- 1865 storb. 6.				Lautes Schreien verstanden.	Schwärzl. grau, Nische rotbraun.	Acustici nicht atrophisch, a mikrosk norm aussehend.	Hirntumor.
				—			
ung.				Laut Schreien.	Vorn innen Hyperost		Manomet. i. Can. sem nur b Druck auf Fen rot bewegt, inneres Ohr nichts abnormes, ($^1/_2$ J. in Spiritus.)
ältg. u. l. allm. ner v. re an.			Geräusche allmähl. zunehmend, dann kontinuierlich.	Lautes Schreien gehört.	Nische 1 mm breit.		Pia verdickt, Acustici u. Labyrinth normal.

Nr.	Autor	Alter, Geschl.	Seite	Gehörgang	Trommelfell	Paukc	Stapes
14.	Moos, A. f. O. II. 141.	M. 72.	L.			Schneckenkapsel verdickt.	Stapes durch K chen von oben, v unten verwach fest.
15.	Moos. A. f. O. II. 194.	M. 64.	R.	Eng.	Normal.	Tube frei, dickes Schneckengehäuse.	Knöcherne Verw sung der Platte Fen., Hyperosto Can. fac., Knoc wulst auf d hint $^2/_3$ d. Vestibularfl der Platte.
16.	—	—	L.	—	—	—	Idem ausser K chenwulst.
17.	Schwartze, A. f. O. IV. 250.	W. 37.	R.	Sehr trocken.	1 J. ante mort. weissgrau verdickt, Narbe.	Hammer retrahiert, Tube frei, H.-A.-St. unbeweglich.	KnöcherneAnky
18.	—	—	L.		Noch weisser wie reckts, vorn eingesunken.	Tube frei, H.-A. etwas beweglich.	—
19.	Schwartze, A. f. O. IV. 251.	W. 34.	R.		Trüb, abnorm, konkav.	H.-A.-St.-Gelenke schwer beweglich.	Auf d. Vorho wallartig v. Kn umgeben.
20.	—	—	L.	Normal.	Trüb, ohne Glanz, bei Luftdouche beweglich.	Zäher Schleim, H. u. A. beweglich, Prom. injiziert, Tuba ossea injiziert.	Knöcherne Anky
21.	Schwartze, A. f. O. V. 258.	M. 34.	R.		Zart durchscheinend, A.-Schenk. sichtbar und Rötung des Prom.	Tube frei, breites Blasen, H. u. A beweglich, am Prom. stark gefülltes Gefässnetz.	Vord. Schenkel chern verwach Basis in den V Prom.
22.	—	—	L.		Idem mehr konkav.	Tube frei, breites Blasen.	Beide Schenkel chern verwach dito Fusspla
23.	Schwartze, A. f. O. V. 261.	W. 56.	R.		Grauweisse Randtrüb., vorn oben ovale Atrophie, Einsenk. üb. Proc. bew.	Viel Adhäs., Schleimhaut nicht verdickt, sparsam injiziert, Tensor fettig degeneriert.	Fussplatte verw Schenkel atrop im Staped. m. Bindegewe

ache	Verlauf	Schwindel	Sausen	Gehör	Fen. rot.	Labyrinth	Bemerkungen
kältg. u. el,allm. mer v. hre an.			Geräusche allmähl.zunehm.dann kontin.	o	Nur für Präparier-nad.durch-gäng.Membran norm.		Hyperostose in Meat int., beide Schläfebeine hyperostotisch.
ltung.				Schriftl. Unterhaltung nötig.	Intakt.		Pachymeningitis chronica.
—. Jahre Eiterg. Scharl. im 17. nz taub.			Geräusche quälend. Klappeu, Sausen, Hallucin.	Im 34. J. Uhr nicht gehört, auch nicht vom Knochen, laute Sprache.			N.-R.-Schleimh. locker, P. später blöde.
erung.				Laute Sprache gehört.		Acustici u. Labyrinth normal.	Taubstumm, Hirnsubst. wenig blutreich,wässrig.
Skle-les Ge-früher a publ	In 5 Jahr. taub, schnell schlecht, zuletzt o.	Viel Kopfschmerz u. Schwindel.	Anfangs stark, dann aufgehört.	o		Vorhof eng.	Exostose a. Stirnbein, Acustici normal, gest. 1868.
				o			
ge Er-Besse-. Taub-eit.		Schwindel zum Umfallen.	Quälendes Sausen.	Laute Worte mit beid. Ohr. 2' a' vom Schädel deutlich.			Nase häufig verstopft, gest. 1869. Gyri atrophisch, Hirnödem.
		—	Geringer.		Zugang verengt.	Im Labyr. u. Acustic. n. abnorm.	
				Anscheinend gehörlos.			

Nr.	Autor	Alter, Geschl.	Seite	Gehörgang	Trommelfell	Pauke	Stapes
24.	Schwartze, A. f. O. V. 260.	W. 62.	R.			Normal.	Nische der Fen. noch mehr als l durch Knochen engt, Fussplatte chern verwachs Knochenmass kreideähnlich
25.	—	—	L.		Gesund.	Gesund, Schleimhaut nicht verdickt oder injiziert.	Schenkel atroph sofort abbreche Schenkel durch stose eingeklem Fen. ov. nicht
26.	Tröltsch, A. f. O. VI. 72.	W. 66.				Tensor deutlich quergestreift.	Knöchern verwa Staped. wenig. lich quergestreift klein.
27.	Weber-Liel, M. f. O. 1876. 9.		R.				Völlige Synost
28.	Voltolini, M. f. O. 1876. p. 150.	M. 37.	R.	Normal.	Normal.	Normal.	Platte und Sch knöchernverwac
29.	—	—	L.		Zerstört.		Platte knöch verwachsen
30.	Kirchner, A. f. O. XX. 289.	Arbeiter.				Normale Gelenke.	Platte knöch verwachse
31.	Katz. Deutsche med. Wochenschr. 1890. XL.	W. 39.	R.		Leicht getrübt.		Wie links

rsache	Verlauf	Schwindel	Sausen	Gehör	Fen. rot.	Labyrinth	Bemerkungen
25 Jahren ehmend verhörig, liche Abihlung.		Nicht geklagt.	Nicht geklagt.	Weniger als links.	Mässig verengt.	Acustici gesund, Labyrinth makrosk. normal.	Miliartub. Schäd. dünn, Pia einzelne Trübungen.
				Laute Sprache.		Dasselbe.	
				Kein Sprachverständnis.	Schlitzförmig verengt, mit Schleimh.-Verdick. u. Pseudomembran tymp. sec. verkalktm. Knochenkörperch.	Labyrinth u. Acustic. nichts abnormes.	
				Laute Worte gehört.	Keine Veränderung.		L. ganz taub! Keine Sektion.
kältung.	Seit 1 Jahr so arg geworden.		Starkes Getöse im Kopf.	Taub.	Membr. wiegallert. Pfropf.	Nichts abnormes, faul.	Gestorben durch Selbstmord weg. der Geräusche.
	Im 37. Jahr links noch durch Hörrohr Unterhaltg. möglich, erfolgl. Tensor tenot.		Fürchterliche Geräusche.	Schreien verstanden.	In der Nischeviel Bindegewebe.	In d. Säckchen viel Gefässe, in d. Schn. glänzende Körperch.	
schädeluma, Ohrtg., Eiterg.	Dann progressive Schwerhörigkeit.			Schwerhörig.			
er 67 J. alt, r schwerig, keine Lues.	Seit 13 J. progressiv schwerhörig.		Quälendes Wasserrauschen.	Tiefe Stimmgab. v. Knochen verlängert, Rinne —, hört laut ins Ohr Gesprochenes.		Wie links.	

Nr.	Autor	Alter, Geschl.	Seite	Gehörgang	Trommelfell	Pauke	Stapes
32.	Katz.	W. 59.	L.		Leicht getrübt.		4 fach verdickt Fen. ov. eine j Knochenmass
33.	Bezold, Z. f. O. XXIV.	W. 65.	R.		Hammergriffe mehrhorizontal, normal. Reflex. Trübg. v. Griff nach hinten.	Prom. injiziert, akute Schleimansammlung, mässige Verdickung am Boden.	Oben u. unten Schenkeln durch tige Membran Platte von neug deten Knochen fasst u. verwacl
34.	—	—	L.		Trübung d. hinteren Hälfte.	Dasselbe.	Fussplatte une höckerig, verwacl
35.	Politzer, M. f. O. XXV. 1894.	W. 77.					Lig. annulare z. Knochenmasse gegangen, hint normal.
36.	—	W. 86.			Normal.	Normal.	Stapes hinten d Knochen fixie
37.	—	W. 75.	R.			Knochenwucherung an dem Prom. rötlich gelb.	Der ganze Stap Knochenmasse wandelt.
38.	—	W. 75.	R.			Labyrinthkapsel verdickt, erkrankt.	Bdsts. Knochena lose, Platte 4—5 verdickt.
39.	—	—	L.				Dasselbe.
40.	Bezold, Z. f. O. XXVI. 1.	M. 24.	R.		Unten atrophische Narbe.	Frei, Schleimhaut blass, Tube geknickt, etwas glasig. Schleim, Schleimhaut verdickt kernärmer, wenig Gefässe, Epithel flacher, Prom. exostose.	Schenkel bracl leicht ab, Platte chern verwach aussen unten S diusfasern undeu quergestreift, vo oben Exostose oval. Fenste

sache	Verlauf	Schwindel	Sausen	Gehör	Fen. rot.	Labyrinth	Bemerkungen
re rheu-he Ge-ntzündg. Katz).						Schnecke u. Corti-sches Org. mikrosk. intakt.	
s, Vater chwester erhorig.	Seit 38. J. Hörver-schlechtg., allm. in d. letzt. 9 J. bedeutend schlechter.	Kein Schwindel	Kein.	Alle Zahlen auss. 3. gewöhnliche Sprache am Ohr, Rinne — 15, unt. Tongrenze h, Galton 6, 4.	Membran über die Nische.		Keine Tonlücke.
				2 cm Sprache A v. Scheitel 19 Sek. +, a ±, Rinne — 13, unt. Tongrenze h, Galton 6, 3.	Schleim in der Nische.	Knochen-wucherg. i. d. Basal-windung.	
				Hörmesser durch Knochen 0, tiefe Töne 0, hohe Töne bis nahe ob. Grenze.			
	Progressiv schwerhö-rig, s. mehreren Jahr. taub, Skle-rose diag-nostiziert.			Taub.			
klerose.	Seit 17 J. Schwer-hörigk. u. Sausen.		Sausen.	C, F, nicht ge-hört, Fl. 6 cm, Rinne a' — 10 Sek., A v. Sch. nach l., a' v. Sch. nach l., Rinne mit A — δ, Fl. 25 cm, Rinne a' — 9 Sek.	Normal.	Labyrinth normal.	

Nr.	Autor	Alter, Geschl.	Seite	Gehörgang	Trommelfell	Pauke	Stapes
41.	Bezold. Z. f. O. XXVI. 1.	M. 24.	L.		Normal.	Dasselbe.	Knochen am ur Rande n. Fen. obere Platte knö verwachse
42.	Habermann, Schwartze's Handb. (m. Abbildgn.).	M. 58.					Synostose u. ge Ostitis des o Fensters.

Tabelle I.

1.	Toynbee, Diseases, p. 289.	M. 47.	R.	Eng, unten rauh.	Dicker, trüber, starrer.	H. nur bei starkem Druck beweglich.	Durch harte Masse fixie
1b.	—	—	L.	Eng, hinten Hyperostose.		Hammerkopf mit kleinen Knoten, ähnlich Gichtknoten.	Durch Ausdeh der Basis und weisse Masse fi
2.	Toynbee, Lehrbuch 284.	M. 90.	R.	Hinten oben Knochenhervorragung.	Konkav, dick, trüb, starr, Druck auf Hammer keine Bewegung.	Band zwischen Amboss u. Hinterwand, Hammer unbeweglich.	Stapes aus kal licher Masse stehend mit d. oval durch K vereinigt.
3.	Lucae, cf. Bindegewebe Fall 13, V. A. XXIX. 74.	M. 50.	L.		Hinten innen petrifiziert.	Knöchelchen oben in Bindegewebe verfilzt, Tube frei.	Völlig ankylos durch Verdich und Petrifizieru Membr. fen.
4.	Magnus, A. f. O. II. 268.	W.		Glatt, rein glänzend.	Verdickt, durch Luftdouchen schlaff.	Lenticulare schleift leicht auf Stapes, Tens. tymp. nicht degen.	Unbeweglich, masse auf der promin. halbk in den Vorh
5.	Bezold, Ref. A. f. O. XXII. 310.	M. 53.	R.		Trüb, Reflex verschwommen.	Innenwand rosig injiziert, Prom. nach oben stark konkav, Binnenmuskel normal.	Durch Luftdruc bewegl., Schenk direkt a. d. Prm., Ende d. Platte hint. einw. geri Vorhof um die l weiss, Kalkeinl im Labyrinthp und Lig. annu
6.	—	—	L.				

ersache	Verlauf	Schwindel	Sausen	Gehör	Fen. rot.	Labyrinth	Bemerkungen
				Fl. 25 cm, A v. Sch.+15, Rinne (a') — 9, Rinne A — δ, C, F, nicht gehört.		Labyrinth normal.	
	Seit 30 J. progress. Schwerhörigk. ohne Entzündg.				Exostose bis in die basale Schneck.-windung.		
ierkalkungen.							
heuma, t. Potator.	Seit Jahren allmählich schwerhörig.			Lautes Rufen 1 Elle.			
					Im Vorhof weisse Masse wie i. d. Trommelhöhle.		
Gicht, heuma.	Um 40. J. allmählich schwerhörig.			Nahes Sprechen gehört.	Gesund.		
rz vom Pferde.	Seit Kindheit schwerhörig.		Einige Tage vor dem Tode Klingen.	Uhr 0, Sprache 0.	Membr. etwas verdickt.		
eneration. lich mit werhörig- belastet.			Brausen u. Sausen.	Laute Sprache, schwächeres Gehör in Lücken.			
Bruder werhörig.	Ot. med. cat. chron. dupl., seit 16 Jahren schwerhörig.	Kein Schwindel	Sausen.	St. v. Sch. ca. 4 Sek. länger, R. Fl. 6 cm, Rinne — 13.		Labyrinth normal.	Tod suicidium.
				4 cm Fl., Rinne — 12.			

Tabelle IV

Nr.	Autor	Alter, Geschl.	Seite	Gehörgang	Trommelfell	Pauke	Stapes
1.	Toynbee, Catalogue, Nr. 494.	M. 52.	R.		Glatt, opaque durch Verdick. d. Schleimhaut.	Sehr dicke Schleimhaut.	completely ankyl mit dem Rand Fen. oval.
2.	— 495.	W. 36.	R.		Hint. $^2/_3$ vereitert, Rest verknöchert in der fibrösen Schicht.	Sehr dicke Schleimhaut, Defekt der Carotiswand.	Sieht kaum aus Fen. oval. fir ankylosed, Basis 4 mal so dick, w
3.	— 496.	W. 34.	L.			Schleimhaut verdickt.	Schenkel nur z sichtbar, compl ankylosed.
4.	— 497.	W.	R.				partially ankylc
5.	—		L.				—
6.	— 499.	M. 64.			Zerstört bis auf einen Rest hint., der mit Prom. verwachsen und Rest am Hammer.	Etwas Eiter.	fixed more fir than natural
7. 8.	— 500, 1.		R. L.				Stapes bdsts. d verdickte Schl haut und Adhäsi verborgen.
9. 10.	— 502/3.	M. 50.	R. L.	Weiss und ohne Cerumen.	Gesund.	Gesund.	Basis „expande den Vorhof ra glatt, trübe, w „firmly adhere Schenkel getre completely and fi ankylosed.
11.	— 504/5.	W. 79.	R.		Weiss, dicker als gewöhnl. Pergament.	Verdickt.	Basis firmly a losed.
12.	—	—	L.	—	—	—	—
13.	— 511.	W. 87.		Trocken ohne Cerumen.	Eingezogen und dichter, fibröse Schicht weiss und leicht verdickt.		Stapes fixed m than natural d Adhäsionen

ynbee's Fälle.

ache	Verlauf	Schwindel	Sausen	Gehör	Fen. rot.	Labyrinth	Bemerkungen
				deaf.			
				deaf besonders rechts.		Membran atrophiert, Flüssigkeit verringert.	Blöde.
r Atn von ber.				Hört nicht Schreien.		Labyrinthwasser verringert.	Blöde.
				deaf bes. rechts.			
				deaf.			
hulöses den i. d. dheit.				deaf.			
				Nicht sehr deaf.			
				deaf.			
	Seit einig. Jahren noch Ohrschmerzen.			deaf.			
	Einige Jahre vor dem Tode deaf.			deaf.			

Nr.	Autor	Alter, Geschl.	Seite	Gehörgang	Trommelfell	Pauke	Stapes
14. 15.	Toynbee, Catalogue, Nr. 514/15.	W. 80.	R. L.				Durch Verdic and solidifica firmly attacl Schenkel sehr phisch.
16.	— 516.	M. 60.			Eingezogen, hintere Hälfte ohne fibröse Schicht, vordere dick und weiss wie Knorpel.		
17.	— 519.	M. 78.					St. bei Druck den Hammer beweglich
18. 19.	— 522/23.	M. 85.	R. L.				Durch Adhäsi bdsts. ankylo
20.	— 528/29.		R.		Trübe, dick, flach, gerötet.	Wie Trommelfelle.	more firmly natural v. ves aus weisse
21.	—		L.		—	—	Stapes firmly
22.	— 538/39.	M. 86.	R.		Etwas konkav.		Missbildun
23.	—	—	L.		Schlaff.	Dicker als natürlich.	Weiss, dicker grösser als ge
24.	— 552/53.	M. 76.	R.				So fest, dass die auf Druck kau wegt werden
25.	—	—	L.				Einige zarte sionen zum kanal.

ache	Verlauf	Schwindel	Sausen	Gehör	Fen. rot.	Labyrinth	Bemerkungen
				Sehr deaf.			
	deaf seit einigen Jahren, 3 Jahre vor dem Tode starke Zunahme durch Erkältung.			Laute Sprache, Nägelkrachen gehört.			
			Lärm im Kopf.	deaf nach Fall auf den Kopf. Hört Nägelkrachen.			
ältung.	Seit 5—6 Jahren.						
	10—11 J. v. d. Tode deaf, bes. bei dickem Wetter.	Bisweilen.	Bisweilen, besond. Nachts.	Nägelkrachen gehört.			
				—		Vermehrte Otoconie.	
	Allmähl. i. 40. Jahr schwerhörig, zunehmend b. 60 Jahr.			Durch Hörrohr noch hörend.			
	Allmähl. deaf.						

Nr.	Autor	Alter, Geschl.	Seite	Gehörgang	Trommelfell	Pauke	Stapes
26.	TOYNBEE, Catalogue, Nr. 554.				mottled? in einigen Teilen transparent, in anderen bleigrau.	Voll Schleim.	ankylosed.
27.	— 557/58.	M. 80.	R.		Sehr konkav, fibröse Schicht dick u. gelb.	Voll dicken Schleim, Schleimhaut dick.	
28.	—	—	L.				Ankylose.
29. 30.	— 565/66.	M. 74.				Weite Tuben.	Basis ins Vestibu vorragend.
31.	— 567.		R.			Adhäsionen.	Basis ausgedeh more fixed th natural.
32.	—		L.				Basis expande weiss, ankylos
33.	— 575.	M. 80.	L.			H.-A. allein bewegt.	Ringband rigid. V $^2/_3$ durch engen I chenring umrin
34.	— 569.	M. 74.	L.		Dick opaque, starrer als natürlich.	Kette der Gehörknöchelchen fixiert.	Im Vestibulum gekrümmten Li vorspringend
35.	— 572.	M. 77.	R.		large, opaque, concave, $^1/_5$ eingefallen.		rigid.
36.	— 574/75.	M. 80.	R.				Ringband rigi
37.	—	—	L.			H. u. A. ohne Stapes bewegt.	

ache	Verlauf	Schwindel	Sausen	Gehör	Fen. rot.	Labyrinth	Bemerkungen
				deaf.			
				deaf.			
				deaf.			
ältung. ach chlacht.	42 Jahre vor dem Tode deaf.		Geräusche.	Nägelkrachen.			
			—				
ältung.	Seit 6 Jahr. konstant.						Seit 6 Jahren konstant.
nonen- huss.	Vor 45 J. bdsts. very deaf, schlimmer nach Erkältung.		Manchmal schreck-lichen Lärm.	Laute Stimme dicht am Ohre.			
ältung.	Seit 20 J. deaf, schlechter bei Erkält.			Laute Stimme gehört.			
	Vor 20 J. nach Erkältung schwerhörig, nicht schlechter i d. letzten 6 Jahren.						

Nr.	Autor	Alter, Geschl.	Seite	Gehörgang	Trommelfell	Pauke	Stapes
38.	Toynbee, Catalogue, Nr. 576 a. u. b.	M. 71.	R.				Basis nur mit trächtlicher K. beweglich.
39.	—	—	L.				Ebenso.
40.	— 584/85.	M.					Stapes nicht so
41.		68.					wegl. wie natür
42.	— 586/87.	M.					Bdsts. Ankylc
43.	— 588/89.	M. 26.	R.		2 Verkalkgn.		firmly united by r branous ankylc
44.	—	—	L.				Basis expanded firmly ankylos
45.	— 590/91.	M. 82.	R.				partially ankylo
46.	—	—	L.				—
47.	— 591/92.	M. 67.	R.		Bis auf den Amboss eingesunk., verdickt, weiss, verkalkt.		firmly ankylos
48.	—	—	L.			Kette der Knöchelchen rigid.	Stapes partial ankylosed.
49.	— 593/94.	M. 68.	R.		Sehr dünn und transparent, am Rand von grosser Dicke.		firmly ankylos
50.	—	—	L.				ankylosed.
51.	— 595/96.	M. 83.	R.		Mit H. u. A. concave.		partially ankylo
52.	—	—	L.		—		complet. ankylc
53.	— 597/98.	M. 78.	R.				Stapes by memb firmly ankylos
54.	—	—	L.				—

...che	Verlauf	Schwindel	Sausen	Gehör	Fen. rot.	Labyrinth	Bemerkungen
...tung.	Vor 40 Jahr. deaf.			Kaum Nägelkrachen. seit 15 Jahren nur Schreien.			
...über ...d.				Uhr kontakt.			
				deaf.			
				deaf.			
				—			
...itung.	Seit 6—7 Jahren allmählich.		Konstant. Rasseln b. Gähnen u. Niesen.	deaf beiderseits, Nägelkrachen gehört.			
...flach.	Seit 15 Jahren.		Singen im Kopf.	very deaf, 1 J. v. d. Tode lauteste Stimme bdsts. gehört.	Membran sehr dick.		
				Sehr deaf.			
				—			
...st mit ...rung.	Seit Kindheit deaf.			deaf, 1 J. v. d. Tode laute Stimme gehört.			
				—			
...monade.	Vor 36 J. deaf, Besserung nach 6 Monaten.			deaf.			
				—			

Nr.	Autor	Alter, Geschl.	Seite	Gehörgang	Trommelfell	Pauke	Stapes
55.	Toynbee, Catalogue, Nr. 599/600.	M. 75.	R.		concave, teilweise opak.	Gehörknöchelchen durch Bänder verbunden.	firmly fixe
56.	—	—	L.		—		—
57.	— 601/2.	M. 89.	R.		opaque.		firmly ankylo durch Ausdeh der Basis.
58.	—	—	L.		—		—
59.	— 603.	M. 80.	R.		Loch im Trommelfell.		Basis ausgede
60.	— 609.						Ankylose.
61.	— 620/21.	M. 78.	R.				Ankylose
62.	—	—	L.				—
63.	— 623.	M. 67.	R.				Teilweise Ank
64	— 626/27.	M. 44	R.				Basis ausgede
65.	—		L.				—

Tabelle V: Fälle von Stapesstarrh

1.	Bochdalek, 1834, cit. A. f. O. XXX. 92.	W. 18			Straff.		In Fen. ov ankylosier
2.	Toynbee, Nr. 512.	M. 48.	R.				Unter Ankylos geführt.
3.	— 540/41.	84.	R.				fixiert weiss Elfenbein
			L.				Dasselbe schw

sache	Verlauf	Schwindel	Sausen	Gehör	Fen. rot.	Labyrinth	Bemerkungen
iltung.	Vor 10—12 Jahren.			Ganz taub.			
				Schreien gehört.			
	Seit 25 J. allmählich taub.		Bisweilen Klingeln.	Vor 4 Jahren r. Nägelkrachen.			
				on pressure, l. Nägelkrachen.			
	Vor 22 J. allmählich taub.		Poltern im Kopf.	deaf.			
				deaf and dumb.			
	Vor 6—7 J. allmählich deaf, schlimm. b. Erkältung.			Verlangt Schreien.			
				—			
				Mässig deaf.			
				deaf.			
				—			

nit Labyrinth- oder Nervenaffektion.

hwere kheit im Jahre.				Taubstumm.	Membran lederartig verdickt.	Can. sem. eng, Emin. pyramidal. fehlt.	
				Schreien.		Labyrinth syphilis.	
47 Jahren Verwun- g „deaf“.	Allmähl. b.			deaf.	Sehr dick.	Nerv etw. atrophisch Schnecke verändert.	
				Nicht Schreien, 12 Jahre ant. mort.			

Nr.	Autor	Alter, Geschl.	Seite	Gehörgang	Trommelfell	Pauke	Stapes
4.	Toynbee, Catalogue, Nr. 580.	W.				Blut im Tympanum.	Ankylose.
5.	— 582.	M. 75.					
6.	— 583.	M. 64.					firmly ankylos
7.	Voltolini.	M. 16.	R.	Normal, Cerumen.	Horizontal, flach.	Tube normal, H. unbeweglich, seröser Schleim, A. unbeweglich.	Stapes unbewe
8.	—	—	L.	—	—	—	—
9.	Voltolini, V. A. XXXI. 213.	W. 49.	R.		Durchsichtig.	Tube frei.	Basis völlig an siert, ganze Ge rötlich.
10.	—	—	L.			Tube frei.	Ankylose der I Knochenmasse der Vorhofseite gelagert.
11.	Voltolini, V. A. XXII. 111, 1861.	W. 68.	R.	Rein, frei, trocken, weiter.	Transparent.	Tube frei, H. beweglich, A. bewegt sich auf Cap. stapedis.	
12.	Politzer, cit. b. Bertuch, 1867.	W. 56.	R.	Trocken, weit.	Wie links.	Wie links.	Knöchern umw aber beweglic
13.	—	—	L.	—	Getrübt, dünn.	Tube frei, H.-A. beweglich, keine Adhäsionen in der Pauke.	Knöchern ankylotisch.
14.	Schwartze, ibid. A. f. O. V. 261, cf. Synost Nr. 24 1870.	W. 56.	L.		Vorn sichelförmige Verkalkg., proc. brev. u. H.-Griff abn. vorspring., hintere Narbe i. d. Mitte Cap. stap. sichtb.	Zäher Schleim, H.-A.-Gelenk starr, Tensorsehne verkürzt.	Knöchern verw sen mit Fen. o

sache	Verlauf	Schwindel	Sausen	Gehör	Fen. rot.	Labyrinth	Bemerknngen
				Taub.		Blut im Vestibul.	
Erkäl- ung.	Schlechter bei Erkältung.		Kein.	deaf, bdsts. Nägelkrachen gehört.		Perilymphe trüb, rötl.	
	Seit 50 J. deaf.			deaf.		Schal.kohlens. Kalk i. Vestibul.	
mmt fö- Ankylose an.				Taubstumm.		Acust.derb zähe,zahlr. Otolit. i. d. Schnecke.	
—				—	Membran gallertig dick.	Linke Schnecke viel Pigm.	
	Seit 10 J. allmählich schwerhörig mit Sausen.			Grosse Taschenuhr R. beim Andrücken, laute Sprache.	Fen. rot. frei.	Viel Pigment i. d. Schnecke, im Vorhof viel Otolit.	
	Seit $^1/_4$ Jahr.		Bei Kath. mehr Sausen.	Cylinderuhr 1 Zoll, bei Kath. schlechter, laute Sprache.		Viel Otolithen u. Pigment i. d. Schnecke.	
	Allmähl. schwerhörig mit Sausen.			Taub.			
asstloses türzen.	Seit 14 J. allmählich schwerhörig.		Geräusche.	Laute Geräusche.		Corp amylacea im Nerv. acusticus.	
				—		—	
ältung.				Anscheinend gehörlos.		Labyr.normal, Acust. fettig deg. u. Corp. amylacea.	Blödsinnig, Hirnatrophie.

Nr.	Autor	Alter, Geschl.	Seite	Gehörgang	Trommelfell	Pauke	Stapes
15.	Moos, Z. f. O. VII. 239. 1878.	W. 70.	R.			Schleimhaut verdickt. H.-A. schwer beweglich, Knöchelchen schwer beweglich.	Nicht beweg.
16.	—	—	L.			—	Knöchelchen s beweglich
17.	Moos, Z. f. O. VII. 245, 1878.	M. 64.	L.	Frei.	Kleiner Rest vorn und hinten.	Amboss horizontal verzogen, Schleimhaut hypertrophiert.	St. ankylos
18.	Moos, ebenda VII, 1878.	W. 29	R.		Flach, trüb, verdickt.	Schleimhaut verdickt, sämtliche Gelenke ankylotisch, Tensor normal.	
19.	—	—	L.			A.-St.-Gelenk unbeweglich.	Unbewegli
20.	Burkhardt-Merian, Z. f. O. XI. 226, 1881.	W. 80.	R.			Hammerkopf ankylose.	Stapes compl beweglicl
21.	Moos-Steinbrügge. Z. f. O. XI. 48.	—	L.			—	
22.	Moos. Z. f. O. III. 92.	M. 64.	R.		Eingezogen, vorn transpar., hinten trüb, Hyperämie der Griffgefässe.	Schleimhautverdickt, Tensor normal, alle Gelenke rigid.	Rigid.

ache	Verlauf	Schwindel	Sausen	Gehör	Fen. rot.	Labyrinth	Bemerkungen
				o	$^1/_2$ so gross.		Atrophia cerebri.
	Allmähl. schwerhörig.			Laute Sprache.		Fettkörnchen, Pfeiler gut.	
ng seit ahren.				Laute Sprache, C′ C″ und a direkt am Ohr.	Normal.	Periost u. Membran. verdichtet. viel Otolithen.	Diabetes.
boreue ostitis utet.				Taubstumm.	Knöchern oblit.	Im Vorh. u. Schnecke v. Otolith. u. Colloidkörperch., a. d. Nerv. des Porus nichts bemerkensw.	
				—			
				Uhr 9 cm.	Nische knöchern verengt, darunter Memb. verdickt, aber bewegl.	Modiolus verdickt.	
				Nicht mehr Uhr gehört.	Knöcherner Verschluss.	Colloide Degenerat. der Gehörnerven, Labyrinth verdorben.	
hzeitige iostitis.				Taubstumm.	Knöchern verschlossen.	Binnenräume sehr klein, Kalkkonkremente.	

Nr.	Autor	Alter, Geschl.	Seite	Gehörgang	Trommelfell	Pauke	Stapes
23.	Politzer, Z. f. O. XXV. 1894.	M. 86.	R.		Labyrinthkapsel krank.		Fenster durch chenmasse ausg
24.	Ebenda.	W. 77.	L.				Knochenwuche der Labyrinthl und Stapespl

Tabelle V

1. 1b.	Vieussens, cit. bei Lincke, l. p. 631.						
2.	Tröltsch, V. A. XVII. 28.	M.	R.		Blaugrau, undurchsichtig, matt.	Knöchelchen gut beweglich, Adhäsionen.	
3.	— ibid. Krankengeschichte siehe Rigidität 8.	W. 74.	L.				
4.	— V. A. XVII. 55.	W. 74.	R.		Ohne Glanz, schiefergrau.		In Adhäsionen gebettet.
4b.	—	—	L.				
5.	Toynbee, Catalogue, Nr. 755.	W. 30.				Schleim.	Verdeckt durch schwollene Sch haut.

Ursache	Verlauf	Schwindel	Sausen	Gehör	Fen. rot.	Labyrinth	Bemerkungen
	Seit 40 Jahren.			Taub, Sprache o.	Durch Knochen ausgef. b.z. Unterfl. d. Lam. spir.	KeineGanglienzellen mehr in d. Schnecke, R. auch Acusticus fettig deg.	
	Progressiv schwerhörig.			Rinne negativ, Sprache o.		Ausser 2. u. 3. Wind. Schnecke mit Knochen ausgefüllt.	

Starrheit der Fen. rot.

				Taub.	Knöcherner Verschluss.		
Starke Erkältung.	Allmähl. Schwerh., s. 9. J. konstant, bei feuchtem Wetter schlechter.			In der Nähe leise Sprache, Uhr beim Andrücken.	Membr. üb. d. Fen. rot. Membran selbst verdickt, Gasentwicklg. bei H.Cl.-zusatz.	Acusticus normal, desgleich. Labyrinth.	Rachenschleimhaut hypertrophisch.
				Stocktaub.	Rdl. Körp. i. d. Nische, Schleimcyste.		
40 Jahren Ohrenschmerzen beiderseits.	Seit 15 J. erst links dann rechts schwerhörig.			Laute Sprache in der Nähe, R. Uhr beim Anlegen.	Pseudomembr. üb. d. Fen., Bindeg Pfropf i. d. Nische.		
	Seit 15 J. schwerhörig.			L. Uhr gar nicht.	Eingang z. Nische d. verdichtet. Gew. ausgeglichen.		
				very deaf.	Feste Schleimh. a. d. Membr. d. Fen. rot. nicht zu trennen.		

Nr.	Autor	Alter, Geschl.	Seite	Gehörgang	Trommelfell	Pauke	Stapes
6.	Toynbee. Nr. 757/58.	M. 73.	R. L.			Knöchelchen durch Adhäsionen verbund.	
7.	— 762.	W. 26.					
							Erkrankunge
7b.	Tröltsch, V. A. XVII. 28. Andere Seite von Nr. 2.	M.	L.		Undurchsichtig, etwas glänzend.		Stapes weniger weglich.
7c.	Schwartze. cf. Synostose 9						Synostose.
8.	Tröltsch. cf. Synostose 8.	W. 64.	L		Prom. scheint gelb durch.	Tube mit Paukenschleimhaut in Fetzen ablösbar.	Fest eingekeil
9.	Lucae, cf. Synostose 12.	M. 53.	R.	Weit. Cerumen.	Fettig degener.	Schleimhaut blass, trocken.	Knöcherne Ankyl Hyperostose v. Pr bis z. unteren Dr der Schenkel
10.	Moos, cf. Synostose 14.	M. 72.	R.				Stapes knöchern wachsen.
11.	Tröltsch, A. f. O. VI. 72, cf. Synostose 25.	W. 66.				Tensor deutlich quergestreift.	Knöchern verwa sen, Staped. wen deutl. quergestr
12.	Voltolini, M. f. O. 1876 p. 150. cf. Synostose 27.	M. 37.	R.	Normal.	Normal.	Normal.	Platte und Sche knöchern ver wachsen.

rsache	Verlauf	Schwindel	Sausen	Gehör	Fen. rot.	Labyrinth	Bemerkungen
	Seit 6—7 Jahr. deaf.		Summen.	deaf, Uhr beim Anlegen gehört.	Dick, opaque.		
				Leicht deaf.	Falsche Membran welche d.r. Fenst. gzl. verbirgt.		
eider Fenster.							
				Uhr nicht beim Andrücken.	Membran tymp. sec. 1/2mmdick.	Schwarze Pigmentklump. i.d. Schnecke.	
				Lautes Schreien.	Membran schwärzl.-grau, Nische rotbr.		
	Seit Jahren schwerhörig, seit Wochen ganz taub.			Taub.	Enger Schlitz.		
				Lautes Schreien.	Vorninnen Hyperost.		
				o	Nur für Präparier-nad.durchgängig.		
				Kein Sprachverständnis.	Schlitzf. verengtmit Schleimh.-Verdick. u. Pseudomembran., Tymp. sec. verkalkt m. Knochenkörperchen.	Nichts abnormes.	
rkältung.	Seit einem J. so arg geworden.		StarkesGetöse im Kopf.	Taub.	Membr. wiegallert. Pfropf.		Gest.durchSelbstmord infolge Geräusche.

Nr.	Autor	Alter, Geschl.	Seite	Gehörgang	Trommelfell	Pauke	Stapes
12b	Voltolini, cf. Synostose 28.		L.		Zerstört.		Platte knöche verwachsen.
13.	Bezold, Synostose 32.	W. 65.	R.			Hammergriff mehr horizontal.	Membranen a.. Schenkel, Synos der Platte.
14.	Habermann, Synostose 42.						Synostose.
15.	Lucae, Verkalkung 3.	M. 50.	L.		Hinten innen petrifiziert.		Verkalkung.
15b	Toynbee, Nr. 521.	M. 67.	R.		Bis auf den Amboss eingesunken.		firmly ankylos
16.	Tröltsch, cf. Rigid. 8.	W. 74.	R.	Cerumenpfropf.	Weisslich.	Viel Pseudomembranen.	Platte fest mit Knochen verwa
17.	Lucae, V. A. XXIX. cf. Rigid. 11.	M. 70.	R.	Weit, trocken.	Matt glänzend, leicht opak.	Tuben frei, Schleimhaut trocken, verdickt.	St. nicht beweg infolge Verdich des Ringband
18.	Moos, Z. f. O. II. I. 109, cf. Rigid. 18.	M. 49.	L.				Eingemauert d Hyperostose
19.	Moos, Z. f. O. VII. 245, cf. Rigid. 22.	M. 64.	R.	Eiter im Epithel.	Rest am Hammergriff.	Schleimhaut dick. rot.	Von innen gese ankylosiert.

Ausserdem Nachtrag, nicl

	Pappenheim, cit. Gaal 125.						

sache	Verlauf	Schwindel	Sausen	Gehör	Fen. rot.	Labyrinth	Bemerkungen
				Schreien verstanden.	I. d. Nische viel Bindegewebe.		
				Gewöhnliche Sprache am Ohr, Rinne — 15, unt. Tongrenze h, Galton 6, 4, keine Tonlück.	Membran über der Nische.		
				Schwerhörig.	Exost. bis in d. basale Schneck.-Windung.		
			Einge Tge. vor d. Tode Klingen.	Sprache o, Uhr o.	Membran etwas verdickt.		
arlach.	Seit 15 J. very deaf.			Lauteste Stimme bdsts. gehört.	Membran sehr dick.		
				Stocktaub.	Zarte Pseudomembran.		
			Kein Sausen.	Uhr beim Andrücken, laute Sprache, beim Zudrück. keine Veränderung.	Ziemlich verdickt.		
				Taub.	Durch Hyperostose dünn. Spalt		
ng seit ahren.			Heftiges Sausen.	Total taub.	Knöchern obliteriert.		Diabetes.

der Statistik verwertet.

				Nicht taub.	Knöchern obliteriert.		

Statistik.

Ich habe in der Litteratur folgende Fälle von Starrheit der Paukenfenster finden können, bei denen während des Lebens das Gehör geprüft war und die Leichenschau folgende Diagnose erwies:

Unbestimmte Starrheit des Stapes	24
Knöcherne „ „ „	43
Verkalkung des Gelenkes des Stapes	7
TOYNBEE's Fälle	65
Starrheit mit Labyrinthbeteiligung	25
Starrheit des runden Fensters	10
Summa	174

Beschaffenheit des Gehörganges.

Die Zahlen der ersten 6 Kolumnen bedeuten die Nummer der betreffenden Tabellen.

Unter den Fällen von zeigen den Gehörgang	1. Rigidität	2. Verknöcherung	3. Verkalkung	4. TOYNBEE's	5. Mit Labyrinthkomplik.	6. Erkrank. d. Fen. rot.	Summa
Weit	11. 12.	3. 10. 12.	.		11.		6
Trocken		17.	5.				2
Ohne Cerum.				9. 13.			2
Normal		20. 28.					2
Mit Cerum.		12.					1
Propf	8.						1
Eiter	22. 15. 4.						3
Hyperostose			1b. 3.				2
Eng		15.	1.				2
Summa	6	8	4	2	1		21

Unter den 174 beobachteten Fällen von Starrheit der Fenstermembranen sind bei 21 Notizen über die Beschaffenheit des äusseren Gehörganges zu finden. Sehr auffallende Veränderungen werden die übrigen 153 Fälle kaum geboten haben, sonst würde wenigstens das eine oder andere Mal eine Bemerkung darüber zu finden sein. Rechnen wir also diese 128 Fälle ohne Bemerkung zu den normalen, so bleibt die winzige Zahl von 8 Fällen, bei denen abnorme Weite und Trockenheit erwähnt ist und der Wert dieser Zahl wird vollends illusorisch durch die 2 Fälle von abnormer Enge, 2 Fälle von Hyperostose, 1 Fall von Cerumen und sogar 1 Cerumenpfropf.

Toynbee [1]) hat daher nicht recht, wenn er sagt: Untersucht man vorgeschrittene Fälle, so findet man gewöhnlich einen Mangel von Ohrenschmalz im äusseren Gehörgang, das Ergebnis der Kongestion von diesem Teile des Organs, von welchem der häutige die charakteristischen Erscheinungen darbietet, da er rot und so geschwollen ist, dass er gewöhnlich seine ovale Form verloren hat und teilweise verengt ist.

Auch die [2]) angeführten konvexen Hervorragungen des Knochens als pathognomonisch für Starrheit in der Pauke zu betrachten, ist schon deshalb ungerechtfertigt, als auch die grössten Exostosen keine Hörstörung verursachen, so lange der kleinste Raum zwischen ihnen und den Wänden des Gehörganges bleibt, ihre Entwickelung also in keiner Beziehung zu Schlüssen über die Beschaffenheit der Pauke berechtigt. Eher würde schon konzentrische Verengerung des Gehörganges infolge chronischer Eiterung auf ähnliche Veränderungen in der Pauke schliessen lassen.

Beschaffenheit des Trommelfelles.

(Wo mehrfache Veränderungen angeführt worden, sind die weniger wichtigen in Klammern beigesetzt.)

Unter den Fällen von zeigen das Trommelfell	Rigidität	Synostose	Verkalkung	Toynbee's	Fen. rot.	Mit Labyrinthaffektion.	Summa
Normal	3.	15. 25. 28. 36.		10.		9. 11.	8
Transparent	7.	8. 21. 22.		49. 60.			6
Atrophisch		11. (33.)	5.	23.			3 + (1)
Narbe	21.	17. 18. 39.					4
Perforation od. Defekt.	2. 15. 16. 22. 4.	29.		2. 6. 59.		17.	10
Kalk	5. 13.		3.	(2.) 43. 48.		14.	6 + (1)
Trübung	8. 9. 10. 11. 15.	6. 7. 9. 10. 12. 19. 20. 23. 31. 32. 33. 34.	1. 2. 5.	11. 13. 16. 20. 21. 26. 27. 33. (34.) (48) 55. 56. 57. 58.	4. 2.	(22.) 18. 7. 8. 12. 13.	39 + (3)
Einziehung	6.	5. (19.) 9b.		22. 34. (48.) 51. 52.		(22.)	7 + (3)
Summa	16	26 + (2)	5	25 + (4)	2	9 + (2)	83 + (8)

[1]) Krankheiten p. 281.

[2]) p. 282.

Das Trommelfell.

Bemerkungen über die Beschaffenheit des Trommelfelles finden sich in 82 der angeführten Fälle.

Unter diesen zeigen normale Verhältnisse 8 = 9 %. Als besonders transparent werden bezeichnet 5.

Obwohl bei einem derselben, 7 eine Rötung der Promontoriumschleimhaut bei der Sektion gefunden wurde, ist das von SCHWARTZE zuerst als diagnostisch wichtig betonte Durchschimmern bei diesem Falle nicht angegeben. Bei drei anderen Fällen [1]) von vermehrter Transparenz ist das Durchschimmern, ebenso wie bei POLITZER erwähnt, dagegen nicht bei den Narben und Atrophieen.

Den grössten Prozentsatz der Trommelfellveränderungen bilden die Trübungen aller Art; fast die Hälfte der Fälle.

Wie schon früher WILDE und ERHARD [2]) hat BEZOLD [3]) in seiner Überschau auf's neue darauf hingewiesen, wie wenig man aus cirkumskripten oder diffusen Trübungen auf tiefere Veränderungen des Ohres und Hörstörungen schliessen darf. Er fand bei seinen Schuluntersuchungen bei Hörweite für Flüstersprache:

	über 16 m	16—8 m	8—4 m	4—0 m	Summa
Cirkumskripte Trübung bei	10,43	14,47	16,81	11,15	12,65 %
Diffuse Trübung bei	1,15	2,27	4,26	4,05	2,10 %

Bedenkt man, dass diese fast 15 % Trübungen schon bei Schulkindern vorhanden sind und die Schläfebeine unserer Tabellen Personen entstammen, die den Schädlichkeiten, welche jene Veränderungen herbeiführen, durch ein zum Teil langes Leben hindurch ausgesetzt waren, so sinkt auch der Wert dieses diagnostischen Merkzeichens.

Vermehrte Einziehung finden wir in 7 Fällen als hervorragendste Eigenschaft und in 10 überhaupt aufgeführt.

Die Zahl der Trommelfellveränderungen, welche wir als Re-

---

[1]) Synostose 8. 21. 22.

[2]) ERHARD, Über Schwerhörigkeit heilbar durch Druck, p. 74.

[3]) p. 309.

sultate chronischen Katarrhes ansprechen können, beträgt demnach 70 %, die sich verteilen auf

Atrophie 4 von 83 = 4,5 %,
Trübung 42 „ 83 = 51 %,
Einziehung 10 „ 83 = 12 %.

Die Zeichen bestehender oder abgelaufener Eiterung: Perforationen, Narben, Verkalkungen sind in 26 % der Fälle aufgeführt:

Narben 4 von 83 = 4,5 %,
Perforationen oder Defekte 10 = 12 %,
Kalk 7 = 9 %.

Es ist das ein Beweis dafür, dass die Starrheit der Fenster durchaus nicht allein unter dem Bilde des trockenen Katarrhes, der Sklerose sich ausbildet, sondern etwa zu ein Viertel ihren Grund in Eiterungszuständen der Pauke hat.

Nach dem Trommelfellbefunde zu schliessen, welcher in 14 von 81 Fällen normal genannt ist oder jedenfalls keine Veränderungen bot, die auf entzündliche Zustände hinwies, bleiben also 16 % von Starrheit der Fenster, in welchen die äussere objektive Untersuchung keinerlei Anhaltspunkte giebt. In den 91 Fällen, wo nichts über das Trommelfell gesagt ist, bestanden jedenfalls auch keine gröbereren Veränderungen.

Beschaffenheit der Tube.

Unter den Fällen von zeigen	Rigidität	Synostose	Kalk	Toynbee's	Mit Labyrinthkomplikat.	Erkrankg. der Fen. rot.	Summa
Blasse Tube	15.	12.					2
Enge „		39.					1
Normale „	3. 7. 11. 12. 20.	3. 10. 11. 15. 17. 18. 21.	3.		13. 7. 8. 9. 10.		18
Weite „		8. 22.		29. 30.			4
Summa	6	11	1	2	5		25

In 25 Fällen wurde die Beschaffenheit der Tube erwähnt. Sie ist in 18 normal oder frei genannt. 5 mal wird sie als weit bezeichnet, einmal eng und zwar geknickt, schwer sondierbar.

Für die gewöhnlichsten Untersuchungsmethoden, Valsalva'-

scher Versuch, POLITZER's Verfahren und Katheter, bietet sie also in 18, d. h. in 72 %, die Anzeichen freier, in 20 % der Fälle die auffallend freier Durchgängigkeit für den Luftstrom dar.

Beschaffenheit der Pauke.

Unter den Fällen von hatten	Rigidität	Synostose	Kalk	TOYNBEE's	Mit Labyrinthaffektion.	Fen. rot.	Summa
1. Schleimh. trocken	13.	10. 12.					3
2. „ dick	10. 11. 12. 15. 22.	7. 8. 10. 33. 34. 40. 41.	4.	1. 2. 3. 11. 12. 20. 21. 22.	22. 15. 17. 18.		25
3. Adhäsionen	3. 7. 8. 21.	9.		31. 57.		2. 6.	9
4. Injektion	20. 21.	23.					3
5. Eiter	4.			6.			2
6. Schleim		20.		26. 27.	14. 7. 8. 15.	5.	8
7. Injektion des Prom.	7.	20. 21. 33. 34. 37.	5.				7
8. Hammer a. Prom., oben fest	6. 14. 20. 10. 20.		1. 3.		7. 8. 14. 15.		11
9. H.-A.-Gelenk fixiert	11. 12. 14.			33. 48.	22. 19. 18. 14.		9
10. Amboss fest	5. 14. 20.	17.			7. 8.		6
11. A.-St. fest	14.	19.		33. 48.	22. 18. 19.		8
12. Exost. des Prom.		37. 38. 40. 41. 13. 8. 16.			24.		8
13. Hammer kariös	4.						1
14. Tensor fettig deg.	11. 12.	23.					3
15. Staped. „ „	11. 12.						2
16. Tensor atrophisch	17.						1
17. Staped. „	17.						1
Summa	33	27	4	17	22	3	107

Um die Tabelle über die Beschaffenheit der Pauke nicht zu lang und infolgedessen unübersichtlich werden zu lassen, habe ich abweichend von den vorigen, einige Bemerkungen, die selbstverständlich sind, wenn nicht das Gegenteil erwähnt wird, weggelassen, nämlich: Hammer und Amboss beweglich, keine Adhäsionen in der Pauke. Pauke normal, Schleimhaut normal.

Da sehr oft mehrere Veränderungen gleichzeitig beobachtet wurden, musste ich von der bisher eingehaltenen Einteilung nach

Fällen absehen und die Krankheitsbilder als Zahlenmaterial zu Grunde legen.

Schleimhaut trocken in 3 Fällen. Diese geringe Zahl muss auffallen, wenn wir den Namen der Krankheit berücksichtigen, welche das Hauptkontingent zu der Fixation der Fenstermembranen stellt, Sklerose, trockener Katarrh. Verdickung der Schleimhaut sind 25 mal, also etwa $^1/_3$ der Fälle erwähnt, während sie POLITZER [1]) unter seinen 16 Fällen nur 2 mal fand.

Adhäsionen der Pauke werden 10 mal aufgeführt, also etwa in jedem siebenten Falle. Wenn man berücksichtigt, wie oft bei Sektionen völlig normaler Schläfebeine Adhäsionen zu finden sind, so wird diese Komplikation an Wert verlieren. Statistische Aufzeichnungen über die normalen Schleimhautfalten gab BRYANT [2]) für den Steigbügel. Er fand in 104 untersuchten Schläfebeinen nur 3 mal den Stapes vollkommen frei von Schleimhautfalten.

An der Fenestra rotunda beobachtete WEBER-LIEL unter 25 zu physiologischen Experimenten verwandten, also doch ausgesucht normalen Schläfebeinen, 8 mal Veränderungen, welche in mehr oder weniger ausgedehnten Pseudomembranen und einmal sogar in knöchernem Verschluss bestanden [3]). SCHWALBE [4]) bespricht in seiner Anatomie der Sinnesorgane die Faltenbildung in der Paukenhöhle ausführlich und führt sieben verschiedene Arten als häufig an, welche auch noch durch Lückenbildung in verschiedene Fäden geteilt sein können.

Die von SCHWARTZE und Anderen als besonders wichtig betonte Hyperämie des Promontorium finde ich nur in 7 Fällen aufgeführt. Allerdings kommen auch 7 mit Hyperostose des Prom. vor, die bei erhaltener Transparenz des Trommelfells ein vermehrtes Durchschimmern der medialen Paukenwand verursachen könnte. Vielleicht sind beide Veränderungen auch als verschiedene Stadien desselben Prozesses zu betrachten.

Die Injektion war auf grössere Strecken der Schleimhaut ausgedehnt oder wenigstens nicht als cirkumskript bezeichnet in 3 Fällen.

---

[1]) 1894. M. f. O. XXV. p. 309.
[2]) Z. f. O. XXII. 100.
[3]) S. u. Anatomie p. 16.
[4]) p. 512.

Den 10 Befunden von Eiter und von Schleim in der Paukenhöhle gebührt insofern eine gewisse Beachtung, als sie beweisen, dass die Schleimhaut jedenfalls nicht in grösserer Ausdehnung regressiven Veränderungen unterworfen gewesen ist, sondern die Schleimdrüsen funktionsfähig geblieben sind und Sklerosierungsprozesse jedenfalls nicht vorhanden waren.

Wie schon nach den Trommelfellbefunden zu schliessen war, ist die schleimige oder eiterige Entzündung nicht jedesmal abgelaufen, wenn sich die Rigidität der Fenstermembranen einstellt.

Von besonderer Wichtigkeit für unsere therapeutischen Versuche scheint mir die 12malige ausdrückliche Angabe, die ich nicht mit in die Tabelle aufnahm, dass der Amboss auf dem Steigbügelkopf schleift oder wenigstens gut beweglich ist.

Obwohl zwischen der Verbindung des Stapes mit der Fen. ovalis und den übrigen Gelenken der Pauke der Unterschied besteht, dass diese wahre Gelenke, das stapedovestibulare eine Synchondrose ist, ergreift doch der nämliche Prozess bisweilen gleichzeitig mehrere Verbindungen. 9mal finden wir das Hammer-Ambossgelenk fixiert, 6mal den Amboss und 8mal das Ambosssteigbügelgelenk. 11mal war der Hammer mit dem Tegmen oder Promontorium verwachsen.

Fettige Degeneration der Paukenmuskeln wurde ebenso wie Atrophie je 2mal erwähnt. Während ihre deutliche Querstreifung betont wird bei einer „Stocktauben“ und bei einer knöchernen Ankylose ohne Sprachverständnis. Einmal finde ich im Gegenteil auffallend starke Entwickelung des M. stapedius erwähnt.

Immerhin müssen wir nach den zahlreichen Veränderungen, die wir in allen Teilen der Pauke finden, häufiger einen über das ganze Mittelohr verbreiteten Prozess annehmen und können POLITZER's primäre Knochenerkrankung der Labyrinthkapsel nicht als die gewöhnliche Ursache der Starrheit der Paukenfenster betrachten.

Veränderungen am Stapes selbst.

Unter den 24 Fällen von nicht knöcherner Starrheit finden wir folgende Angaben über die Art und den Sitz des die Unbeweglichkeit herbeiführenden Gewebes:

		Nr.	Mit Labyrinthaffektion	Nr.
Bindegewebe	1 mal	21.		
Verdickte Schleimhaut	1 „	15.		
Verdicktes Periost	1 „	7.		
Platte verwachsen	1 „	8.	2 mal	9. 10.
Ringband verdickt	2 „	11. 12.	1 „	12.
Eingemauert durch Hyperostose	1 „	18.		
Beide Schenkel	1 „	4.		
Vordere Schenkel	2 „	23. 24.		
	10 mal		3 mal	
	13 mal			

Die doppelten Zahlen finden sich beide Male bei demselben Individuum. 7 mal sassen die Veränderungen an der Platte.

Die Veränderungen betrafen

bei den Fällen von		knöcherner Ankylose	Verkalkg.	Labyr.-Affekt.	TOYNBEE	Summa
Stapes in toto.	Vorn oben unten	14.				1
	Teilweise	7.				1
	Hinten	36.				1
	EineKnochenmasse	3. 37.				2
Platte.	Ringsum	32.				1
	Oben	41. 40.				2
	Verdickt	6. 21. 28. 29. 32. 37. 15.	5.	10.	2. 9. 29. 30. 33. 32.	15
	Verwachsen, überhaupt	3. 4. 15. 24. 23. 28. 29. 30.				8
	Ringband knöchern	1. 2. 34.	3. 5.			5
Schenkel.	Beide verwachsen	22. 25. 28.				3
	Vordere „	12. 21.				2
	Atrophisch	23. 27.			14 15.	4
Fen. oval.	Knochenring	8. 25. 9. 19. 33. 39.				6
	Auch vestibulär	19. 33.				2

Wenn wir die Tabellen der Synostose, Verkalkung und TOYNBEE's betrachten, so fällt uns die grosse Mannigfaltigkeit des Sitzes und der Form der Veränderungen auf. Bei den Fällen,

wo nicht angegeben ist, welcher Teil des Stapes betroffen war, sitzt das Knochengewebe

vorn, oben unten 1 mal,
hinten 1 „
an unbestimmtem Teil 1 „

Der ganze Stapes bildet eine Knochenmasse 2 mal.

18 mal sass die Knochenneubildung an der Platte

ringsum 1 mal,
oben 2 „
unbestimmt 15 „

Verdickung der Fussplatte ist ein häufiges Vorkommnis, sie wurde 15 mal gefunden.

Die Hyperostosen in der Gegend der Fenster haben verschiedene Ausdehnung. Wie POLITZER bei Besprechung seiner 15 Fälle angiebt, sitzen sie meist an der vorderen Gegend der Nische, zuweilen vorn und hinten, einigemal in der ganzen Umgebung. An mehreren Präparaten erschien fast die ganze Promontorialwand aufgetrieben und beide Labyrinthfenster beträchtlich verengt.

Der Sitz der Knochenwucherung in den beschriebenen Fällen ist verschieden. Bevorzugt ist jedenfalls das Promontorium und das vordere Drittel des Steigbügels, in manchen Fällen zieht sich die Knochenwucherung bis zum Facialis oder der Prominentia pyramidalis einerseits, bis zur Fen. rot.-Nische anderseits hin.

Am deutlichsten ist das zu erkennen, wenn man durch Schraffierungen die Ausdehnung der Knochenwucherung auf einem Schema (s. Fig. 4) einträgt. Ich habe dazu natürlich nur die Fälle benutzen können, welche genaue Angaben über den Sitz der Knochenbildung haben.

Auf der Innenseite des ovalen Fensters verteilen sich die genauer beschriebenen Knochenwucherungen, wie beistehende Skizze zeigt (s. Fig. 5).

Knöcherne Verwachsung der Schenkel wurde nur 5 mal beobachtet und zwar waren 3 mal beide Schenkel verwachsen oder wenigstens eingeklemmt, 2 mal nur der vordere.

6 Steigbügel waren dadurch fixiert, dass um das ovale Fenster sich Exostosen gebildet hatten. Dieselben griffen in 2 Fällen auch auf die vestibuläre Seite über.

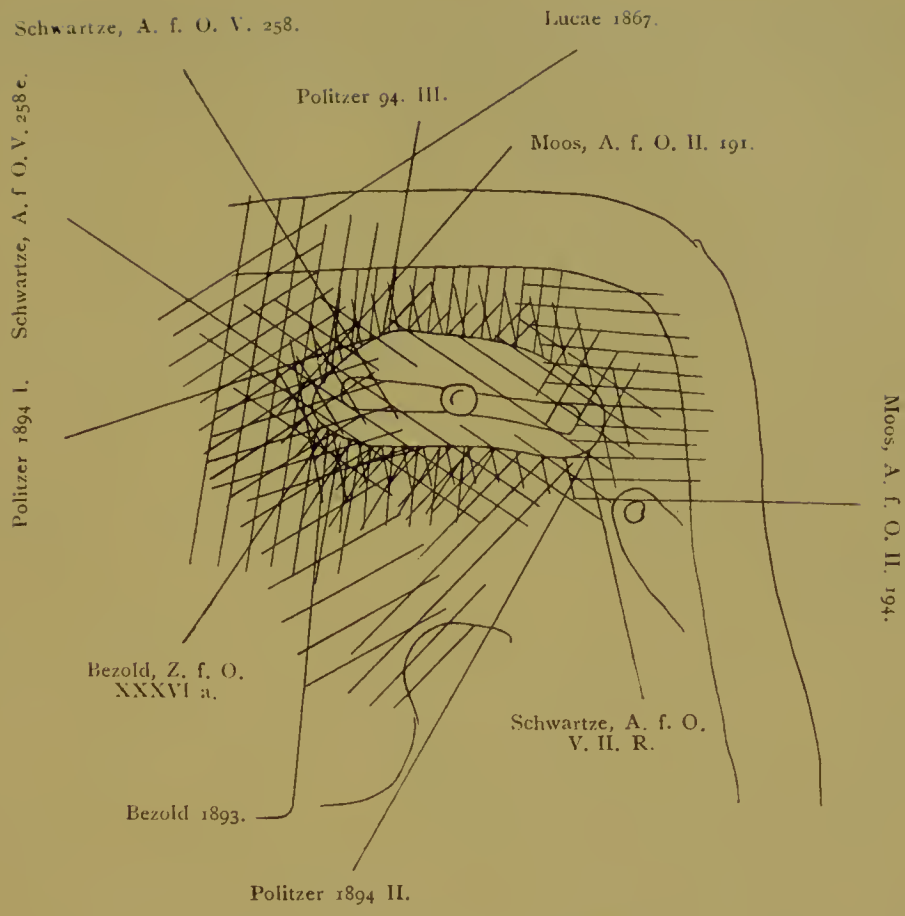

Fig. 4. Paukenfenster von aussen links.

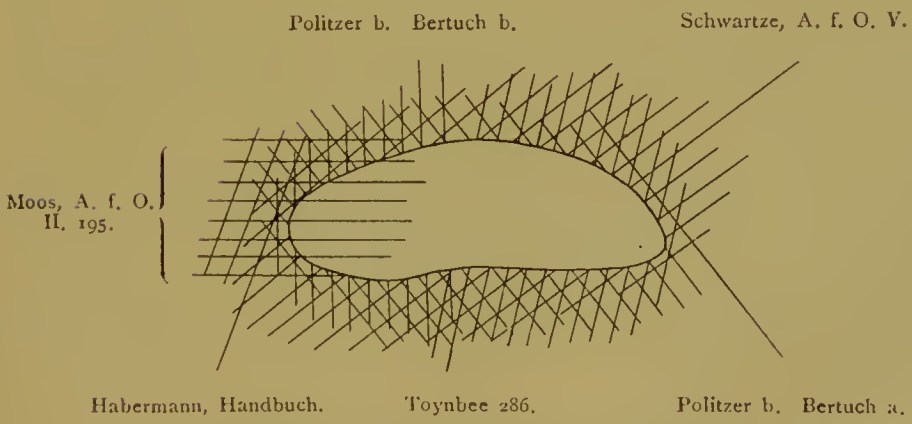

Fig. 5. Stapesplatte von innen links.

Mikroskopisch sind die Veränderungen, welche zur Starrheit des Steigbügels führten, nur in folgenden Fällen untersucht worden:

Katz, Deutsch. med. Wochenschr. 1890. N. 40.

Bezold, Z. f. O. XXIV.

Politzer, M. f. O. XXV. 309.

Habermann, Handb. d. O. I. 248.

Bezold, Z. f. O. XXVI. I. 249.

Ich will ihre Angaben hier nochmals zusammenstellen:

Katz. In dieser (neugebildeten Knochen)-Masse sind reichliche neugebildete Markräume, osteoide Substanz und auch innen und aussen von der Platte des Steigbügels eine Verdickung des Periostes zu konstatieren.

Das Pathologische ist durch Pikrokarmin deutlich rot gefärbt, während das Gesunde durch die Pikrinsäure eine mehr gelbe Färbung erhalten hat.

Bezold. Es findet sich hier in der äusseren Labyrinthwand ein schon durch die abweichende Tinktion (mit Hämatoxylin hellere, mit Ammoniakkarmin dunklere Färbung als der umgebende Knochen) grösstenteils scharf abgegrenzter Knochenkern. An einzelnen Stellen sind wirkliche Spalten zwischen ihm und der normalen Knochensubstanz entstanden.

Der umgewandelte Knochen besteht zum grössten Teil aus jungem osteoidem Gewebe mit vielen sehr zellenreichen Markräumen; besonders auffällig sind in demselben die zahlreichen Riesenzellen. Zum geringeren Teile besteht er aus spongioser zellärmerer Substanz, die ohne scharfe Grenze in die osteoide übergeht und besonders auf der Paukenseite sich findet. Die spongiöse Substanz scheint ein späteres Entwicklungsstadium darzustellen, doch ist auch der Nischenrand des ovalen Fensters teilweise von osteoider Substanz gebildet.

Da wo die osteoide Substanz das Periost erreicht, haben die Riesenzellen vielfach ausgefressene Lakunen gebildet. 2 Verwachsungen der Platte bestehen aus Spongiosa, eine aus osteoidem Gewebe. Der Knorpelbelag ist bis auf einen Rest hinten am Rande der Fensternische verschwunden. Auch der Knorpel der Fussplatte ist verändert, das Periost durch Zunahme des Bindegewebes stark verdickt.

Politzer. Scharf umgrenzte Knochenneubildung, welche sich

von dem benachbarten normalen Knochengewebe durch die saturierte Karminfärbung und durch die starke Erweiterung der Knochenräume und der HAVERSI'schen Kanäle differenziert. Die erweiterten Knochenräume enthalten dünnwandige Blutgefässe und zarte Bindegewebsfibrillen.

POLITZER, Fall III. Stark erweiterte und verästigte Knochenräume, welche mit von Blutkörperchen strotzenden Blutgefässen erfüllt sind, erklären die gelblichrote Farbe der Knochenneubildung.

Bei Fall V finden sich zahlreiche Riesenzellen und Osteoblasten in den erweiterten Knochenräumen der Stapesplatte.

BEZOLD [1]). Die Auflagerung auf dem Promontorium besteht aus markarmem spongiösem Knochen. Der Übergang der spongiösen Substanz in das normale kompakte Gewebe ist kein scharfer. Auch das Periost der Paukenseite ist stark verdickt. Die hyperplastische Fussplatte besteht aus Spongiosa, welche besonders links viele Markräume zum Teil mit einzelnen Riesenzellen enthält. Rechts in Platte und Pelvis einige grössere Lakunen, die mit dichtem Bindegewebe ausgefüllt sind. Nirgends unfertiger Knochen oder Zeichen von noch fortbestehendem Wachstum. Das Ringband zeigt dichtere Faserung, in den medialen Partieen Körnung. Die Zellen der Knorpelreste sind kleiner, ihr Protoplasma dunkler gefärbt und stellenweise fehlen in den Zellen die Kerne.

HABERMANN giebt in seiner leider zu kurz gehaltenen pathologischen Anatomie in SCHWARTZE's Handbuch 3 Abbildungen, welche den oben beschriebenen Verhältnissen entsprechen.

Beschaffenheit des runden Fensters.

Die spärlichen Beobachtungen von Veränderungen am runden Fenster schrumpfen auf 7 zusammen, wenn wir nur die betrachten, bei denen keine wesentlichen Veränderungen am Stapes erwähnt oder solche direkt als fehlend bezeichnet sind. Bei den zahlreichen Varietäten, die WEBER-LIEL [2]) an dem runden Fenster fand, verliert man den Mut, die in dieser Gruppe aufgeführten Verhältnisse als pathologisch zu betrachten oder gar für die klinischen Symptome verantwortlich zu machen.

[1]) Z. f. O, XXVI. I.

[2]) S. anatomischen Teil p. 16.

Als Veränderungen des runden Fensters werden im einzelnen erwähnt:

		Nr.
Membranen über der Fen. rot.	4 mal	2. 11. 13. 16.
Bindegewebe in der Nische	3 „	4. 4b. 12.
Schleimcyste „ „ „	1 „	3b.
Gallertiger Pfropf	1 „	1. 2.
Verengerung der Nische durch Knochen	6 „	8. 9. 10. 11. 14. 18.
Verknöcherung der Membr. fen.	2 „	1. 19.
Verkalkung der Membr. fen. rot.	2 „	2. 11.
Verdickung „ „ „ „	7 „	3. 5. 6. 7. 15. 15b. 17.
	Summa: 26 mal	

Ist so die isolierte Erkrankung des runden Fensters noch nicht hinlänglich oft beobachtet, um sichere Schlüsse zu ermöglichen, so scheint doch das Zusammentreffen von völliger Starrheit beider Fenster entsprechend der vollständigen Taubheit die sekundäre Schädigung des nervösen Apparates zu begünstigen (s. Tabelle V Fall 8. 18. 19. 21. 22. 23). Es wird trotzdem als gesund erwähnt Tabelle VI 11.

Veränderungen des Labyrinthes und Hörnerven.

Die Veränderungen im Labyrinth und das dabei bestehende Hörvermögen sind folgende:

(Die Zahlen sind die von Tabelle V „mit Labyrinthaffektion", wo nichts anderes bemerkt ist.)

Labyrinth im allgemeinen.

	Nr.	Gehör
Binnenräume klein	22.	taubstumm.
Canal. semicirc eng	1.	taubstumm.
Weisse Masse im Vorhof	Kalk 1b.	lautes Rufen 1 Elle.
Schale Kalk „ „	6.	seit 50 Jahren deaf.
Membran atrophiert	Toynbee 495.	deaf.
Periost und Membranen verdickt und viel Otolithen	17.	laute Sprache am Ohr.
Flüssigkeit verändert	Toynbee 496.	nicht Schreien.
Perilymphe trüb	„ 5.	hört Nägelkrachen.
Blut im Vestibulum	„ 4.	taub.
Otolithen u. Colloidkörper im Vorhof und Schnecke	18. 19.	taubstumm.
Desgl.	Toynbee 21.	deaf.

Schnecke.

	Nr.	Gehor
Modiolus verdickt	20.	Uhr 9 cm.
Viel Otolithen in der Schnecke	7.	taubstumm.
Viel Gefässe	Synost. 28.	Schreien gehört.
Viel Pigment	8.	taubstumm.
Schwarze Pigmentklumpen	Fen. rot. 7b.	Uhr nicht.
Fettkörnchen	16.	laute Sprache.
Otolithen und Pigment	10.	laute Sprache. Uhr 1 Zoll.
Keine Ganglienzellen	23.	taub.
Schnecke ausser 2. u. 3. Windung knöchern erfüllt	24.	Rinne —. Sprache 0.

Gehörnerv.

Hyperostose im meat. int.	Synost. 14.	0
Mit Corp. amylac.	12. 13.	laute Geräusche.
Mit Fettkörnchen	23.	taub.
Colloid degeneriert	21.	Uhr nicht.
Akustikus derb zähe	7.	taubstumm.
Nerv atrophisch	3.	deaf.
Labyrinthsyphilis	2.	Schreien.

Was die Beteiligung des nervösen Apparates an der Starrheit der Fenster betrifft, so sind in den angeführten Fällen der Tabelle oft Veränderungen angegeben, die wir wohl kaum als pathologische betrachten können, da ihre Zahl und Grösse auch in der Norm schwankt, z. B. Otholithenreichtum 7 und Corpora amylacea 12, 13.

Als entzündliche Erscheinungen sind zu betrachten:

Blut im Vestibulum 4 (TOYNBEE),
Perilymphe, trüb 5 (TOYNBEE),

was aber auch durch ungeeignete Aufbewahrung verursacht sein kann. Auch eine Vermehrung des Pigmentes in der Schnecke ist als Reste ehemaliger Entzündung zu betrachten.

HABERMANN [1]) sagt über das Pigment im Labyrinth: Als Residuen vorausgegangener Hämorrhagien im Labyrinth werden häufig reichliche Mengen von Pigment in demselben gefunden, so von v. TRÖLTSCH [2]) und von VOLTOLINI [3]) grössere Klumpen. Ein gewisser

[1]) H. d. O. I. 280.
[2]) V. A. XVII.
[3]) Ibid. XXIII. u. XXXIII.

Reichtum des Labyrinths an Pigment, der bei verschiedenen Personen ein verschieden grosser sein mag, gehört jedoch nach den übereinstimmenden Anschauungen der Autoren, die über Labyrinthuntersuchungen berichteten, zu den normalen Erscheinungen.

POLITZER [1]) teilt auf dem internationalen Kongress in Berlin mit, dass er bei den von ihm gemachten zahlreichen Sektionen von Stapesankylose infolge von Sklerose sehr häufig starke Pigmentierung der Schnecke, insbesondere des Modiolus und der Lamina spiralis ossea, gefunden hat. Er glaubt, dass es sich hierbei meist um Pigmentablagerungen infolge von chronischer Hyperämie im Labyrinth handelt, da die körnige Pigmentierung dem Verlaufe der Blutgefässe entspricht.

Der gleiche Neubildungsprozess wie an den Fenstern scheint vorhanden zu sein bei folgenden Fällen:

Modiolus verdickt	20,
Basiswindung knöchern ausgefüllt	24,
Schale von Kalk im Vestibulum	6,
Periost und Membranen verdickt	18,
äusserer Bogengang durch Knochenbildung verengt	1,
Verengerung des Canales semicirculares oder sonstigen Binnenräume	22,
Hyperostose im Meat, int. Synostose	14.

Als sekundäre Veränderungen, also Inaktivitätsatrophie bleibt dann nur noch. Die Atrophie des Nerven 3, die Bindegewebsdegeneration? (Nerv derb und zähe) 7, Fettkörnchen im Nerven 23, kolloide Degeneration des Nerven 21. Keine Ganglienzellen und fettige Degeneration des Acusticus 23.

Die Atrophie wurde konstatiert bei einem Individuum, dass seit 47 Jahren allmählich taub geworden war und zwar nach „Verwundung" mit akutem Beginn und Starrheit beider Fenster. Die Bindegewebsdegeneration bei einem 16jährigen Taubstummen, Fettkörnchen im Labyrinth wurden gefunden, obwohl noch Gehör für laute Sprache bestand, fettige Degeneration der Nerven bei Synostose beider Fenster, kolloide Degeneration wurde nach-

[1]) A. f. O. XXXI. 232.

gewiesen (V. 18. 19.) bei einer Taubstummen von 29 Jahren mit Synostose beider Fenster und einer (V. 21.) mit der gleichen Veränderung. Endlich (23) bei einer seit 40 Jahren Sprachtauben: Mangel von Ganglienzellen im Canalis ganglionaris und fettige Degeneration des Acusticus.. Auch hier war die Fen. rot. mit Knochenmasse ausgefüllt und nahezu der grösste Teil der knöchernen Labyrinthkapsel erkrankt.

Einmal Labyrynthsyphilis (2) und einmal (14) wohl absteigende Degeneration des Akustikus bei Hirnatrophie und normalem Labyrinth sind nicht mit der Erkrankung des schallleitenden Apparates in Zusammenhang zu bringen. Die Bemerkungen häutiges Labyrinth, atrophiert und Flüssigkeit vermindert TOYNBEE 495 Tabelle IV 51, Flüssigkeit verringert TOYNBEE 496 Tabelle IV 52, sind nicht zu verwerten.

Wir müssen nach diesen Untersuchungen die sekundäre Atrophie des nervösen Teiles des Ohres als ein äusserst seltenes Vorkommnis betrachten. Sie wurde **einmal** beobachtet bei Starrheit nur eines Fensters, sie tritt leicht ein bei Synostose beider Fenster.

Dagegen treten bisweilen entzündliche Vorgänge im Labyrinth auf und der Knochen-, Bindegewebs- und Kalkneubildungsprozess kann sich bis in das innere Ohr hinein erstrecken.

Als eine Art Gegenprobe können wir die Fälle zusammenstellen, wo die Intaktheit des Labyrinths ausdrücklich betont wird. Wir finden unter dieser Tabelle solche, wo das Leiden über 10 Jahre bestand, 2 wo 20 und mehr und einer wo 32! Jahre seit dem Beginn des Leidens verflossen waren.

Fehler, die durch die Unvollkommenheit der Untersuchungsmethoden oder mangelhafte Beobachtung entstanden, sind allerdings wohl hier, wo der Nervenapparat oft nur auf makroskopische Besichtigung hin als gesund erklärt wurde, noch häufiger als beim Gegenteil vorgekommen.

Bei 21 Fällen ist das Labyrinth als normal erwähnt. Sie würden also so weit wie die angewandten Untersuchungsmethoden einwandfrei sein.

Normale Verhältnisse im Nervenapparat wurden besonders hervorgehoben unter den

Synostosen.

Nr.	Gehör	Dauer des Leidens	Bemerkungen
10.	Lautes Schreien.	8 Jahre.	
12.	„	?	
13.	„	25 Jahre.	
17.	Laute Sprache.	20 „	
18.	„	„	
1) 26.	Sprache 0.	?	Fen. rot. verkalkt.
2) 28.	0		Faules Präparat.
32.	Laute Spr., Rinne —.	13 Jahre.	
40.	Fl. 6 cm.	17 „	
41.	Fl. 25 cm.	„	
		Kalk.	
5.	Fl. 6 cm.	16 Jahre.	
		Rigidität.	
3) 4.	0	Einige Jahre.	
7.	2 Zoll Uhr.	?	
11.	Laute Sprache.	32 Jahre.	
12.	LUCAE's Probe —.	9 „	
13.	Sprache 1 Fuss.	?	
14.	Laute Worte.	0	
15.	Schreien.	0	Fen. rot. dünn. Spalt durch Syn.
4) 18.	0	Von früh an.	MENIÈRE's Symptom.
23.	?		
		Fen. rot.	
2.	Leise Sprache nahe.	9 Jahre.	

Als eine gewisse Sicherheit, dass die Untersuchung keine groben Veränderungen übersah, sei hervorgehoben: Nur 4 sind sprach- oder ganz taub von den Fällen, bei denen das Labyrinth als gesund erwähnt wird, siehe unter Hörprüfung.

Ein Blick auf die Alterstabelle (Seite 159) zeigt auch, dass die mit Labyrinthkrankheit verbundenen Fälle sich auf alle Altersstufen gleichmässig verteilen, also secundäre Atrophie nicht erst durch längere Dauer der Starrheit begünstigt wird.

Dieses Unversehrtbleiben des nervösen Apparates ist auch nicht ohne Analogieen, indem der Opticus trotz Jahrzehnte langen Bestehens einer Cataract nicht atrophiert.

IV. Ätiologie.

Wie aus der angeführten Litteratur zu sehen ist, wurde von vielen Seiten die Starrheit der Fenster als Folge des Alters angesehen. Ja HINTON betrachtete die Starrheit des Stapes in TOYNBEE's Fällen als einfache Altersveränderung, die mit der Schwerhörigkeit nichts zu thun habe.

In der That gehören die angeführten Fälle hauptsächlich den höheren Altersklassen an und verteilen sich auf die einzelnen Dezennien wie folgt:

Alterstabelle.

Alter	Nicht völl. Starrheit	Synostose	Verkalkung	TOYNBEE	Mit Labyrinthaffektion	Fen. rot.	Summa
1—9							
10—19	1				3		4
20—29	1	2		2	2	1	8
30—39	1	11		3		1	16
40—49	6	2	2	2	4		16
50—59	3	4	3	3	3		16
60—69	4	9		9	4		26
70—79	3	6		16	4	5	34
80—89		1		20	3		24
90			1				1

Die Zahlen in der Tabelle betreffen nicht Patienten, sondern die einzelnen Gehörorgane.

Wie ein Blick auf die Summe zeigt, fällt die grösste Häufigkeit in das siebente Dezennium. Wenn wir auch berücksichtigen müssen, dass das Untersuchungsmaterial oft Siechenhäusern entnommen worden ist und demnach die grösste Zahl der überhaupt untersuchten Schläfebeine alten Personen angehörte, so spricht doch das allmähliche Ansteigen der Kurve dagegen, dass es sich um reinen Zufall handelt.

Jedenfalls können wir feststellen, dass die Rigidität der Fenster eine Krankheit des mittleren und höheren Alters ist und selten vor dem 30., nur ausnahmsweise vor dem 20. vorkommt.

Von den 5 jugendlichen Fällen mit Labyrinthkomplikation wurde 4mal angeborenes Leiden angenommen, einmal Entstehung nach schwerer Krankheit im 3. Jahre.

TOYNBEE's 2 Gehörorgane eines Individuums verdanken die Starrheit einer Eiterung, worauf aus den Verkalkungen des Trommelfells zu schliessen ist. Die beiden Synostosen eines 24 Jährigen entstanden unter den Zeichen von „Sklerose".

Der Vollständigkeit halber will ich auch noch das Geschlecht zusammenstellen.

	männlich:	weiblich:
Rigidität	13	8
Synostose	19	21
Kalk	6	1
TOYNBEE	43	11
Mit Labyrinth	7	14
Fen. rot.	2	5
	90	69

Über etwaige Heredität erhalten wir wenig Aufschlüsse in den angeführten Fällen. Geschwister waren taub in Fall 9, 33, 34, von Synostosen, desgl. von den Verkalkungen 4, 5, 6.

Als unmittelbare Ursachen der Starrheit werden angeführt oder sind in den Krankengeschichten zu erkennen

bei den Fällen von	Starrheit	Synostose	Kalk	Toynbee	Mit Labyrinth-affektion	Fen. rot. -aff.	Summa
1. Erkältungen	9. 10.	5. 21. 22. 13. 14. 15. 16. 24. 25. 28. 29.		16. 17. 29. 30. 31b. 33. 35. 36. 37. 38. 43. 44. 53. 54.	2. 3. 5.	2. 3.	31
2. Eiterung	1. 2. 4. 5. 13. 16. 17. 15. 22.	17. 18. 12.		49. 50.	17.		15
2b. Tuberkulose	6.			7.			2
3. „Sklerose"		38. 40. 41. 42. 31. 32.			9. 10. 11.		9
4. Gicht u. Rheuma			1. 2.				2
5. „Unmässigkeit"		9.					1
6. Trauma	3. 11. 12. 13.	3. 30.	3.	51. 52. 32.	3.		11
7. Lues	7.	19. 20.					3
8. Menière	23. 24.				12. 13.		4
9. chron. Hirnsympt.		8.					1
10. Blöde		23. 19. 20.					3
11. Fötal					7. 8. 18. 19.		4
Summa	19	29	3	20	13	2	86

Unter den Ursachen der Erkrankung spielen die Erkältungen die Hauptrolle. Ihr Einfluss wird auch durch die öfters erwähnte Verschlimmerung während Erkältungen wahrscheinlich. Wir können uns ihre Wirksamkeit unter 2 Gesichtspunkten darstellen. 1. Können sie Katarrhe verursachen, in deren Gefolge sich die Veränderungen an den Fenstern entwickeln, 2. können sie primär wie an anderen Gelenken und Synarthrosen Veränderungen herbeiführen, wie wir bei akuten und chronischen Rheumatismus finden. In der That entsprechen bei den wenigen histologisch untersuchten Fällen die gefundenen Verhältnisse denen der Athritis deformaus in ihren verschiedenen Stadien und wurden zum Teil von den Autoren als solche betrachtet.

Für den akuten Gelenkrheumatismus giebt O. Wolf [1]) Erkrankungen der Gehörknöchelchengelenke an. In einem Falle trat sogar die Erkrankung zuerst im Ohre auf.

[1]) A. f. O. XXV. 301.

Ziegler [1]) schreibt: Bindegewebige Umwandlung des Knorpels und fibröse und knöcherne Ankylosen schliessen sich häufig an ulceröse Zerstörungen am Knorpel, Knochen und Kapselgewebe an, können sich indessen auch zufolge leichter zu keiner Zeit distinktiver rheumatischer Entzündung einstellen. Diese ulceröse Zerstörung von Knorpel, Knochen und Kapselgewebe können wir bei einem Teil der 15 infolge Eiterung entstandenen Fälle annehmen.

Ausserdem ist diese auch Ursache der Adhäsionenbildung ausserhalb der eigentlichen Synchondrose des Steigbügels. Der enge Raum zwischen ihm und seiner Nische wird durch auch nur geringfügige Schleimhautschwellung ausgefüllt, die beiden Flächen aneinandergepresst und wenn ihr Epithel durch die Eiterung zerstört ist, zur Verwachsung gebracht. Bei der Rückbildung der Entzündung bleiben dann Stränge oder Membranen zurück, die die Fixierung zu Stande bringen können. Bei Katarrhen können diese Bänder in ihrem Schleimhautüberzug anschwellen und durch die vermehrte Spannung zu strafferer Fixierung führen. Ausserdem stellt der Katarrh durch Schleimhautschwellung oder Tubenabschluss, s. p. 39, die Membran des runden Fensters fest und erschwert die Schallleitung durch sie.

Kalkablagerungen können sich nach Eiterung unter der Schleimhaut der knöchernen Paukenwände ebensogut bilden, wie unter der des Trommelfelles.

Wie Schwartze für die Sklerose der Paukenschleimhaut hervorhob, so können sich die bindegewebige und die knöcherne Starrheit der Fenster auch an jede andere Art von Entzündung der Pauke anschliessen. Diese kann entweder längere Zeit in grösserer Ausdehnung bestehen, dann haben wir die Veränderungen des Trommelfelles und der Pauke, die oben näher besprochen wurden: die Trübungen, Verkalkungen, Atrophieen am Trommelfell und die Verdickungen der Schleimhaut und des Periostes der Pauke, Strangbildungen, Knochenwucherungen.

Bezold [2]) hat in seinen Schuluntersuchungen auf die ausserordentliche Häufigkeit der Trommelfelltrübungen hingewiesen. In ca. 5 % der jugendlichen Individuen fand er teils Trübungen ver-

[1]) Ziegler, Spec. Pathol. § 399.

[2]) Schuluntersuchungen S. 61.

schiedener Art, teils Verkalkungen. Da die anatomische Grundlage der Trübungen als Folge einer Entzündung zu betrachten ist, muss man über die Häufigkeit dieser schon im jugendlichen Alter staunen. Die Trübungen und Verkalkungen des Trommelfelles brauchen nicht zu Hörstörung zu führen; wir müssen, wo diese vorhanden, tieferliegende Veränderungen in der Pauke annehmen.

Wenn wir uns fragen, warum gerade an den Fenstern auch isolierte Veränderungen vorkommen, so können wir folgendes erwägen:

1. Bei jeder Entzündung betrachten wir Ruhigstellung des erkrankten Teiles für ein notwendiges Erfordernis zur Heilung. Die beweglichsten und am häufigsten bewegten Teile des Mittelohrs sind Trommelfell und Gehörknöchelchen und rundes Fenster.

Wir können annehmen, dass die Entzündung in den ruhig liegenden Paukenteilen schneller abheilt als in den häufig bewegten und dass den häufigen Trommelfelltrübungen bisweilen ebensolche an den Gelenken und Fenstern der Pauke entsprechen.

Die zweite Möglichkeit ist die, dass die übrige Pauke ausheilt und in den Nischen mit ihren vielfächerigen Strängen der Entzündungsprozess anhält. Eine Analogie haben wir ja in den isolierten Erkrankungen des oberen Paukenraumes und seiner Teile.

Dass die Nischen bei chronischen Eiterungen fast regelmässig durch die geschwollene Schleimhaut völlig verdeckt sind, kann man bei jeder radikalen Freilegung der Mittelohrräume beobachten. Fast nie bekommt man während der Eiterung den Stapeskopf zu sehen, obwohl er nach Ausheilung der Höhle und glatter Epidermisauskleidung der Pauke wohlbehalten zum Vorschein kommt.

Die „Sklerose", für die wir als anatomische Unterlage die Starrheit der Fenstermembranen annehmen müssen, wurde in 9 Fällen in vivo diagnostiziert oder es werden ihre Hauptsymptome angeführt.

Bei zwei Ohren eines auch sonst gichtkranken Individuums nimmt TOYNBEE die Verkalkung des Ringbandes als durch Gicht entstanden an. Ob wir es wirklich mit abgelagerten Uraten zu thun haben, lässt sich nicht erkennen. Auch für eine Synostose scheint TOYNBEE die „unmässigen Gewohnheiten" ihres Trägers verantwortlich zu machen.

TRÖLTSCH erwähnt einen Fall, wo die Schwerhörigkeit akut neben Phthise entstand, das Trommelfell innen mit „puriformen Klümpchen" besetzt, aber der Stapes in völlig organisierte binde-

gewebige Massen eingehüllt wird. Hier handelt es sich wohl um schon vor der Phthise vorhandene Veränderungen, da bisher nicht beobachtet wurde, dass ein tuberkulöser Prozess am Ohr zu so dauernder Gewebsbildung führt, sondern seine Produkte stets bald nach dem Entstehen dem Zerfall anheimfallen. Immerhin ist nicht ganz auszuschliessen, dass die rapiden Hörstörungen durch Schallleitungshindernis, welche sich unter dem Bilde der tuberkulösen Ohreiterung einstellen, ihre Veranlassung in Erkrankung der Fenstergegenden haben. Siehe die Hörprüfung meines Falles Sch.

In 11 Fällen wird ein Trauma angeschuldigt. Bei der Schädelfraktur (Synostose 30) und dem Hinstürzen (Rigidität 11, 12, 13), Verkalkung (3), können wir Einklemmung des Steigbügels oder Zerreissung des Ringbandes oder die einmal ausdrücklich erwähnte Eiterung als Veranlassung annehmen. Doch wird oft erst durch den Unfall der Träger einer alten Sklerose erst auf sein Leiden aufmerksam gemacht, wie wir heutzutage bei berufsgenossenschaftlichen Gutachten oft erleben.

Mehrere Male (Synostose 3, TOYNBEE 32, 51, 52) wird ein Schuss als Ursache angegeben. Wenn dabei wirklich nicht schon vorher ein Ohrenleiden vorhanden war, auf das durch die vielleicht entstandene Trommelfellruptur oder Labyrintherkrankung die Aufmerksamkeit gelenkt worden ist, können wir nur eine nicht beachtete oder nicht erwähnte Eiterung nach dem Trommelfellriss als Veranlassung der Fixierung annehmen, da Verletzung des Steigbügels nur bei direkter Ruptur beobachtet worden ist. [1])

Zwei erkrankten unter MENIÈRE'schen Symptomen. Hier liegen wohl dieselben Verhältnisse, wie bei der vorigen Rubrik vor.

Einmal entstand die Feststellung unter chronischen Hirnsymptomen, 3 mal bei Blöden. Ob wir diese als „trophoneurotische Arthropathieen“ [2]) zu betrachten haben oder als Folge der die Hirnsymptome und die Paralyse erwiesenermassen oft verursachenden Lues, bleibt dahingestellt. Lues als alleinige Ursache der Starrheit sind in 3 Fällen angenommen. Auch an anderen Knochen kommt bei Lues selbständige Hyperostose durch periostale Knochenwucherung vor. „Der alte Knochen ist dabei entweder zufolge

[1]) SCHWARTZE, Chir. Krankh. p. 116

[2]) ZIEGLER, Spec. Anat. p. 801.

endostaler Knochenbildung sklerotisch und dann sehr schwer, oder aber rarefiziert, porotisch.“ [1]) Dementsprechend beschrieb [2]) KIRCHNER Periostverdickung und Knochenwucherung in der Paukenhöhle eines Luetikers mit gleichzeitiger Endarteriitis und Periarteriitis syphilitica.

Zum Schluss möchte ich die in den angeführten Fällen nicht vorkommende Verknöcherung der Fenster bei Cholesteatom erwähnen, die sich an ihnen ebenso zeigt, wie die Osteosklerose in den pneumatischen Zellen und der Spongiosa des übrigen Schläfebeines.

Wie die Technik der Entfernung des Steigbügels bisher entwickelt ist, ist es von Wichtigkeit für die Ausführbarkeit der Operation, ob einfache Starrheit oder knöcherne Ankylose vorliegt. Von mehreren Seiten wurde betont, dass die operativen Versuche bei Sklerose an der knöchernen Verwachsung scheitern. Ein Blick auf Zeile 2 und 3 bestätigt das, da „Sklerose“ bei unseren 9 Fällen stets zu knöchernem Verschluss führte, Eiterung nur in 3 von 15.

---

[1]) ZIEGLER, ibid. p. 815.

[2]) A. f. O. XXVIII. 178.

V. Verlauf und Symptome.

Der Verlauf gestaltete sich bei den Fällen der Literatur verschieden. Der der „Sklerose" und der oft wiederholten Katarrhe bewegt sich in ungleichen Stufen zum Höhepunkt des Leidens. Erkältungen führen oft Verschlimmerungen herbei, die sich wieder zurückbilden oder bleiben. Oft werden deshalb im Verlauf des Leidens Etappen angegeben, von denen aus eine Beschleunigung bemerkbar wurde. Besserungen bei schon vorhandener knöcherner Stapesankylose dürften auf zeitweilige Abschwellungen der Schleimhaut der runden Nische zurückzuführen sein oder bessere Beweglichkeit durch Freiwerden der Tube.

Von den Hauptsymtomen wurde beobachtet

	Synostose	Rigidität	Kalk	Toynbee	Fen. rot.	Mit Labyrinthaff.	Summa
Schwindel	4	1		1			6
Geräusche	10	4		8	1	1	24

Subjektive Geräusche wurden öfters bemerkt (24 mal). Ihre Stärke war in einem Falle so fürchterlich, dass sie zum Selbstmord trieben. Bisweilen waren sie nur im Anfang vorhanden, um später zu schwinden, andere Male nahmen sie allmählich zu, um dann konstant zu bleiben. Auch völliges Ertauben beendet sie nicht immer, II. 14. I. 22. Bei psychisch Disponierten können sie Hallucinationen einleiten.

Von Schwindel wird nur 6 mal berichtet, nur einmal so stark, dass er das Körpergleichgewicht in ernstliches Schwanken brachte, merkwürdigerweise nie in den Fällen, wo das Labyrinth ausdrücklich als krank angegeben wird.

Die bisweilen erwähnten Schmerzen können wir auf Mittelohrkatarrhe oder auf Gelenkentzündung der Gehörknöchelchen [1]) zurückführen.

Das Hörvermögen in den Fällen von

Prüfungsmittel	Rigidität	Synostose	Kalk	Toynbee	Mit Labyrinthaff.	Fen. rot.	Beide Fenster	Summa
1. Flüstern		40. 41.	5. 6.					4
2. Sprache	9. 11. 12. 13. 14. 19.	16. 17. 21. 25. 27. 31. 32. 33. 34.	1. 2. 4.	14. 32. 33.	17. 16. (22.)	4. 2.	17. 13.	27
3. Schreien	3. 15.	5. 6. 10. 11. 12. 13.		37. 54. 59. 60.	2.		9. 12b. 11. 15b. 7c.	18
4. Nägelkrachen				14. 18. 19. 29. 30. 43. 44. 55. 56.	5.			10
5. Uhr in Luftleitung	7. 9. 10. 11.				10. 20.			7
6. „ „ Knochenleit.	(11.) (12.) (13.)				22. 18. 9.	4. 6. 2.		9
7. „ nicht in Luftleit.		(17.)	3.	9.		4b.	15.	5
8. „ „ i. Knochenl.		(17.)					7b.	2
9. Hohe Stimmgab. nicht		33. 34.					13.	3
10. Tiefe „ „		35. 40. 41.					13.	4
11. Rinne —		31. 32. 33. 34. 40. 41.	5. 6.		25.		13.	10
12. „ +								
13. Stimmgab. v. Knochen		(21.) 35. (33.) (34.)	(5.) (6.)					6
14. Schwabach —		31. 32. 34. 41.	5. 6.					6
15. Lucae +	11. 12.							2
15b. — —	13.							1
16. Taubstumm	1. 2.	4.			22. 18. 19. 1. 7. 8.			9
17. Taub	6. 8. 18. 22.	1. 2. 3. 8. 9. 14. 15. 16. 19. 20. 23. 28. 38.			11. 14. 24. 4. 15.	1. 1b. 3.	8. 10. 11. 12. 15. 16. 18. 19.	32

[1]) Haug, Krankh. d. Ohres p. 170. Wolf, A. f. O. XXV. 301.

Die Fälle von Taubheit bei einfacher Rigidität.

6. TRÖLTSCH. Taubheit akut mit Phthise entstanden, an der Innenseite des Trommelfelles „puriforme Klümpchen", lässt vermuten, dass in dem nicht untersuchten Labyrinth tuberkulöse Prozesse vorhanden gewesen sind.

8. TRÖLTSCH enthält auch keine Angaben über das innere Ohr. Die runde Nische ein enger Schlitz.

18. MOOS. Runde Fenster bis auf dünnen Spalt verwachsen. Verdickung des Ependyms an der Ursprungsstelle der Nerven hält M. für gleichgültig.

22. MOOS. Rundes Fenster durch Knochen verschlossen.

Bei dem Taubstummen CRAIGIE's N. 1, 2 ist das Labyrinth wohl nicht untersucht.

Fälle von Taubheit bei Synostose.

Der Taubstumme TRIQUET's 4. war blöde. Das Labyrinth soll gesund gewesen sein.

Bei VALSALVA's und MORGAGNI's Fällen wurde das Labyrinth nicht untersucht.

8. 9. TRÖLTSCH's Patientin war lange schwerhörig und ertaubte unter Hirnsymptomen. Beide runden Fenster waren durch Hyperostose verengt.

14. MOOS. Runde Nische war für Präpariernadel durchgängig wegen Hyperostose. Eine solche auch im Meat. audit. int.

15. 16. MOOS. Knöchernes Schneckengehäuse dicker und dichter als normal. Pachymeningitis chronica. Häutiges Labyrinth intakt.

19. 10. SCHWARTZE, Lues? Exostose am Stirnbein, Sklerose des Gehirns. Vorhof eng. Scheinbar! gehörlos.

23. SCHWARTZE ist ungenau angegeben, „versteht noch weniger als laute Sprache."

28. VOLTOLINI. Selbstmord wegen fürchterlicher Geräusche. Labyrinth faul. Membran wie gallertiger Pfropf.

38. POLITZER. Knocheninsel die ganze Dicke der Labyrinthwand einnehmend.

Untersuchen wir die Fälle von Stapesstarrheit, wo Taubheit

bestand, so ist bei fast allen eine anderweitige Erkrankung, entweder Verschluss des runden Fensters, zweifelhafte Labyrintherkrankung oder Gehirnleiden angegeben. In den wenigen Fällen, wo nichts von Begleiterkrankung angegeben ist, ist das Labyrinth nicht untersucht oder wenigstens nichts über dasselbe erwähnt.

Es beweisen aber die Fälle von so bedeutenden Hörresten trotz knöcherner Ankylose viel mehr, als solche von Taubheit ohne angeführte Labyrintherkrankung, wenn man bedenkt, wie wenig bis vor kurzem die pathologische Anatomie des inneren Ohres ausgebildet war, welche Veränderungen das unpräparierte Labyrinth schon nach Stunden eingeht, und vor allem, wenn man bedenkt, dass die meisten Untersuchungen nur makroskopisch vorgenommen werden.

Auch hier haben wir also eine Ähnlichkeit zwischen der Stapesankylose des Ohres und dem Staar des Auges. Die Trübung der Linse allein kann niemals jede Lichtempfindung aufheben, die Ankylose des Steigbügels allein nie jede Schallempfindung.

Die Hörprüfungen bei isolierter Erkrankung des runden Fensters sind sehr ungenau. VIEUSSEN's Kranker 1. 2. mit Verknöcherung des runden Fensters und TRÖLTSCH's mit Schleimcyste 3. war taub, mit TOYNBEE's 3 Fällen „deaf" ist nicht viel anzufangen, ebenso mit TRÖLTSCH's Bemerkung, hört Uhr nicht. Einmal (2) wurde leise Sprache in der Nähe gehört, bei gesunden Knöchelchen und verdickter zum Teil verkalkter Membr. rotunda, einmal (4) laute Sprache bei Verdickung.

MIOT [1]) stellt die Behauptung auf, auch bei Ankylose und Obliteration des runden Fensters könne man noch gewisse Worte hören. (GELLÉ. POLITZER). Unsere Fälle beweisen das Gegenteil.

Erkrankung beider Fenster erheblichen Grades bedingt Taubheit. 11. Stapes-Synostose und Verkalkung des runden Fensters, mit Verengerung 8. 10. 18., mit Verknöcherung 19. 12. Stapes-Synostose und gallertiger Pfropf, vielleicht auch schon Verdickung des runden Fensters bei Verkalkung des ovalen 15.

Bindegewebe und Pseudomembranen in der Nische sind ohne

[1]) Mobilisation de l'étrier. Paris 1890. OCTAVE DOIN.

sicheren Einfluss, wie ja schon WEBER LIEL's [1]) Beobachtungen wahrscheinlich machten.

Ausser mit der Sprache wurde das Gehör in einigen Fällen mit der Uhr geprüft.

4 Fälle von Rigidität, 7. 9. 10. 11, hörten die Uhr noch, ebenso 3, bei denen Veränderungen im Labyrinth angegeben sind, in Luftleitung. 6 mal wurde die Uhr beim Andrücken gehört (2. Rigidität, 2 mit Labyrinthkomplikation, 2 mal bei Erkrankung des runden Fensters). Bei Synostose und Verkalkung wird nie Hören der Uhr erwähnt. Die verschiedenen Arten von Anker-, Spindel-, Cylinder-, grosse Taschenuhr lassen die Prüfung noch wertloser erscheinen.

BEZOLD's Hörprüfung ist eine so vorzügliche, bis jetzt die beste, dass ich unten genauer auf sie zurückkommen werde.

Vorhersage.

Aus der Tabelle über den Zustand des inneren Ohres (Seite 154) und der über das Hörvermögen, können wir mit wenigen Worten die Vorhersage feststellen.

Selbst völlige knöcherne und lange bestehende Starrheit des Steigbügels führt keine völlige Taubheit herbei, dagegen erhebliche Starrheit beider Fenster.

Über die Vorhersage bei alleiniger Erkrankung des runden Fensters giebt das geringe Material wenig Anhaltspunkte, wahrscheinlich gleicht sie der des ovalen.

Und noch einen Satz können wir der Vorhersage zufügen. Da durch die Starrheit eines Paukenfenster allein bestimmte Grade von Schwerhörigkeit verursacht werden, so können wir diese Schwerhörigkeit heilen, wenn wir die Starrheit beseitigen können.

Gesamtbild der Starrheit der Paukenfenster.

Suchen wir aus den Ergebnissen der beobachteten Fälle uns ein kurzes, durch Tabellen nicht unterbrochenes Krankheitsbild darzustellen!

[1]) S. „Anatomie" p. 16.

Die Starrheit des ovalen Paukenfensters beruht auf Verdickung der Schleimhaut oder des Periostes, bindegewebigen Strängen und Häuten, Kalkablagerung oder Verknöcherung der Membranen oder der Schenkel des Steigbügels, oder Einklemmung der Platte oder der Schenkel in Knochenwucherungen der Umgebung.

Die Verkalkungen zeigen mikroskopisch öfters Knochenkörperchen und bilden so den Übergang zu den Verknöcherungen.

Die Knochenneubildung lässt histologisch die Eigentümlichkeiten der Knochenneubildung nach Entzündungen erkennen. Das Periost ist häufig verdickt, die neue Knochenmasse zeigt eine bei Färbung mit Hämatoxylin hellere, mit Karminlösungen dunklere Färbung und besteht aus osteoidem Gewebe mit vielen, sehr zellenreichen Markräumen und mehr weniger zahlreichen Riesenzellen und Osteoblasten. Die HAVERSI'schen Kanäle sind ebenfalls erweitert und sehr blutreich. Der Gelenkknorpel hat kleinere Zellen, stellenweise ohne Kern, das Ringband zeigt dichtere Faserung und Körnung.

Die Membran des runden Fensters ist entweder verdickt, verkalkt, verknöchert, oder seine Nische ist durch bindegewebige Pfröpfe oder Knochenwucherungen verschlossen.

Atrophie des Gehörnerven und des inneren Ohres tritt auch bei jahrzehntelangem Bestehen von Starrheit des Stapes nicht ein.

Ätiologisch kommen alle Erkrankungen der Paukenschleimhaut in Betracht, von einfacher Hyperämie bis zur Eiterung und Cholesteatom. Ausserdem hämatogene Ursachen: akuter und chronischer Rheumatismus, Gicht, Syphilis, Tuberkulose.

Alle Altersklassen sind dem Leiden ausgesetzt, am meisten das höhere Alter.

Die Starrheit der Paukenfenster kann akut beginnen, meist entwickelt sie sich chronisch, auch nach akutem Beginne im Verlaufe von Jahren, verschlimmert durch Gelegenheitsursachen, wie sie bei der ersten Entstehung angeführt sind, unter dem Bilde der „Sklerose" des „chronischen trockenen Katarrhes".

Das Hauptsymptom ist die entweder plötzlich beginnende, meist allmählich anfangende und stets sehr langsam zunehmende Schwerhörigkeit. Diese ist in reinen Fällen nicht vollständig, es besteht stets noch Verständnis für laute Sprache, öfters noch

besseres Hörvermögen. Völlige Taubheit für alle Töne lässt auf gleichzeitig bestehende Erkrankung beider Fenster oder der schallempfindenden Teile schliessen.

Subjektive Geräusche verschiedenster Art sind sehr häufig, gleichmässig oder wechselnd und von sehr verschiedener Stärke, selten Schwindel und Schmerzen im Ohr.

Das einzige, was man von den Veränderungen des runden Fensters, wenn sie mit solchen des Stapes zusammentreffen, sagen kann, ist: dass bei Starrheit oder Verknöcherung des Stapes mit gleichzeitiger Verknöcherung der Membr. fen. rot. kein Sprachverständnis mehr möglich zu sein scheint. Über seine alleinige Erkrankung fehlen hinreichende Beobachtungen.

VI. Diagnose.

Entsprechend der verschiedenen Ursache bietet Gehörgang und Trommelfell keine Anhaltspunkte für die Diagnose.

In besonders glücklichen Fällen kann man die Hyperämie der Umgebung der Fenster als Zeichen einer Entzündung daselbst durch das Trommelfell durchschimmern sehen. Auch die Auskultation des Mittelohres während der Luftdusche bietet wenig Anhaltspunkte. Häufig ist breites Blasegeräusch zu hören.

Die Anwendung des SIEGLE'schen Trichters giebt nur über Beweglichkeit des Trommelfelles und des Hammers Auskunft und erlaubt keine Schlüsse über die Beschaffenheit der Gelenke und der medialen Knochen.

Nur in seltenen Fällen, wo der Steigbügel der Besichtigung zugänglich ist, kann mit der Sonde seine Beweglichkeit direkt geprüft werden.

MIOT [1]) will aus dem Geräusch, was bei Bewegung des Stapes vom Patienten gehört wird, auf dessen Beweglichkeit schliessen.

Derselbe Vorschlag wurde von verschiedenen anderen Seiten gemacht. Ich selbst habe in zahlreichen Fällen, wo nach der Freilegung der Mittelohrräume der Steigbügel zugänglich war und noch Gehör bestand, den Steigbügel bewegt, ohne andere Gehörempfindungen hervorzurufen, als wenn ich Stellen daneben berührte, z. B. das Promontorium, den Gehörgang. Die Töne, die dabei gehört werden, haben mit der Beweglichkeit des Stapes sicher nichts zu thun.

[1]) Mobilisation 16.

Bei Undurchgängigkeit der Tube kann eine Probeparacentese von diagnostischem Werte sein.

Die Annahme BAUMGARTEN's in allen Fällen, wo die Drucksonde keine Hörverbesserung schafft, bestehe knöcherne Stapesankylose ist zu weitgehend. Knöcherne Verwachsungen des Hammers oder Amboss mit den Paukenwänden, lockere Verbindung des Amboss und Steigbügels entziehen diesen der Einwirkung der Drucksonde gleichermassen.

Die Diagnose gründet sich in der Regel deshalb auf den Verlauf des Leidens, den Einfluss unserer Behandlung und die Hörprüfung.

Hörprüfung.

BEZOLD gebührt das Verdienst, mit unendlichem Fleiss die Hörprüfungen in einer Weise ausgebildet, die Fälle, die er später anatomisch untersuchen konnte, mit einer Genauigkeit geprüft zu haben, dass wir heute im stande sind, die Diagnose der Starrheit der Fenstermembranen und speziell des Steigbügels mit einer an Gewissheit grenzenden Wahrscheinlichkeit zu stellen. Er war es auch, der immer wieder als anatomische Unterlage der rätselreichen „Sclerose" die Starrheit des Steigbügels erklärte.

In einer Abhandlung [2]) über den gegenwärtigen Stand der Hörprüfungen, welche als das Resultat seiner zahlreichen vorangegangenen Arbeiten zu betrachten ist, betont er als praktisch wichtigstes Prüfungsmittel die Sprache.

„Die Sprache enthält eine so vollkommene Zusammenstellung aller möglichen Lautkomplexe, dass wir sie für unsere Hörproben erfinden müssten, wenn wir sie nicht schon hätten [3])".

Wie O. WOLF's [4]) Untersuchungen zuerst zeigten, kann man die einzelnen Laute in tiefe, mittlere und hohe einteilen. Die ersteren werden bei Schallleitungshindernissen am schwersten verstanden. Zu ihnen gehören „100" und 8. Besonders die letztere Zahl sah BEZOLD auffallend häufig bei „Sklerose" ausfallen, wenn

[1]) A. f. O. XXIII. 140.
[2]) Z. f. O. XXIX.
[3]) BEZOLD, Z. f. O. XXIX. 4.
[4]) Z. f. O. XX.

das eh als tiefer Gutturallaut weit rückwärts im Gaumen gebildet wird. Häufig auch die Zahl 4, seltener 3.

Der Schwerhörige sucht die Hilfe des Arztes wegen seines mangelhaften Verständnisses der Sprache auf. Nur in Ausnahmefällen wird die mangelhafte Wahrnehmung anderer Schallquellen ebenso schwer empfunden. Wir müssen also in erster Linie auf die Prüfung mit der Sprache unsere Aufmerksamkeit richten.

Die Zahlen haben den Vorteil, dass sie dem Vorstellungskreis des Geprüften gleich nahe liegen, also alle gleich leicht oder gleich schwer erraten werden können. [1])

Jedenfalls muss die Zahl, welche aus einer grösseren Reihe am schlechtesten verstanden wird und die Entfernung, in der sie gehört wird, notiert werden, um sie bei wiederholter Prüfung wieder mitzubenutzen. Nur so können die groben Täusehungen, die auf der verschiedenen Hörweite für die einzelnen Zahlen beruhen, vermieden werden.

Sind nur noch so geringe Reste von Gehörvermögen für die Sprache vorhanden, dass bei der Prüfung die Möglichkeit vorliegt, dass das verschlossene andere Ohr die scheinbar vom geprüften Ohr wahrgenommenen Zahlen hört, so ist nach LUCAE's Vorschlag zu prüfen, ob diese Worte auch bei Verschluss des geprüften Ohres ebenso deutlich verstanden werden. Ist dies der Fall, so ist ein Hörvermögen für die angewandten Worte auf dem geprüften Ohr nicht nachgewiesen.

Diese Vorsicht ist besonders geboten, wenn das andere Ohr nahezu normal hört. Es werden dann von ihm auch bei festem Verschluss noch Flüsterzahlen auf einige Fuss Entfernung verstanden.

Die Uhr, die verschiedenen Hörmesser, elektrische Apparate, Musikinstrumente geben unzuverlässige Resultate.

Das beste Instrument, welches wir zur Hörprüfung besitzen, ist die Stimmgabel. Wir prüfen mit ihr das Hörvermögen bei Zuleitung der Töne durch die Luft und durch den Knochen.

Bei den tiefen Stimmgabeln bis etwa zu C 3 ist es notwendig, um Obertöne möglichst auszuschalten, Dämpfer in Gestalt von Ge-

[1]) p. 5.

wichten anzubringen, als Notbehelf starke Gummischlauchstücken, die über die Zinken gezogen werden.

Je höher ein Ton über $c_{,,}$ liegt, desto schwerer ist es möglich, ihn durch einen Verschluss des Ohres auszuschliessen.[1]) Wie BEZOLD an zwei einseitig schneckenlosen, also einseitig völlig Tauben nachwies, wurden auf dem völlig tauben Ohre die Töne von a'' an, je höher desto besser in Luftleitung gehört. Wir können also bei einseitig etwa normalem Ohre, wenn von dem kranken Ohre nur Töne über $c_{,,}$ wahrgenommen werden, nicht auf das Gesundsein des inneren Ohres schliessen.

Für das Alter[2]) wies BEZOLD nach, dass auch in ihm nicht die Knochenleitung an sich eine Verminderung erfährt, sondern nur im gleichen Verhältnis mit der Verminderung der Hörweite herabsinkt, wie sie bei der Prüfung mit Stimmgabel, Uhr, Sprache etc. in Luftleitung im Greisenalter uns entgegentritt.

Bei der Prüfung der Knochenleitung zieht BEZOLD „a''' dem von LUCAE empfohlenen „c'' vor, da es nahe in der Mitte und noch innerhalb des Vokalbereichs der Tonskala liegt; ferner weil, je tiefer wir in der Skala heruntersteigen, umsomehr beim Aufsetzen der Stimmgabel auf irgend eine Stelle der ganze Kopf mitschwingt, also umsoweniger das andere Ohr für die Knochenleitung auszuschliessen ist.

Werden diese Vorsichtsmassregeln beachtet, so geben uns die Prüfung der Knochenleitung und die der Luftleitung mit den verschiedenen Stimmgabeln, womöglich der kontinuierlichen Tonreihe die wertvollsten Aufschlüsse.

Für die Luftleitung ist bei jeder Starrheit des Schallleitungsapparates, besonders den wirksamsten Teilen desselben, dem Steigbügel und der Fen. rot. ein Ausfall der tiefsten Töne und ein vermindertes Gehör für die tiefen nachzuweisen.

Diese Abnahme der Hördauer nimmt nach BEZOLD gleichmässig nach unten zu, d. h. je tiefer die Töne desto kürzer werden sie gehört, und desto länger hört sie ein gesundes Ohr, nachdem sie vor dem kranken verklungen sind.

Vereinzelte Beobachtungen scheinen mir zu beweisen, dass

---

[1]) BEZOLD l. c. 24.

[2]) Unters. über das durchschnittliche Hörvermögen im Alter, S. 24.

die Abnahme doch keine gleichmässige ist und dass auch für Erkrankungen des Schallleitungsapparates nicht völlige Lücken, sondern Mulden, Einsenkungen in der auf der Skala eingetragenen Kurve bestehen können, die durch Resonatoren ausgefüllt werden können. Hierher gehört der Fall von MAGNUS [1]) (siehe Verkalkungen Nr. 4), der als teilweise Lähmung des CORTI'schen Organes betrachtet wurde und bei dem sich bei der Sektion intaktes inneres Ohr und Steigbügelsynostose fand.

Bei meinem Fall Magister s. u. waren ebenfalls Tonmulden vorhanden:

R	L
(C) c c^1 c^2 (c^3)	(C) (c) c^1 (c^2) (c^3)
c^4 c^5 c^6 c^7 c^8	(c^4) c^5 c^6 c^7 c^8,

die nach der Stapesentfernung schwanden.

Ähnlich diesem ist ein von mir beobachteter Fall Sch., welcher nach dem Versuch, den Stapes nach Ablösung der Ohrmuschel zu entfernen, mit wohl knöchern verwachsener linker Fussplatte folgende Stimmgabelprüfung bot:

(C) c c^1 c^2 c^3
(c^4) (c^5) (c^6) c^7 c^8,

während sein Hörvermögen vor der Operation dieses war:

(C) (c) (c^1) (c^2) (c^3)
(c^4) c^5 c^6 c^7 c^8.

Indessen möchte ich auf diese wenigen Fälle gegenüber BEZOLD's Material keinen zu grossen Wert legen.

Umgekehrt wie die Luftleitung, verhält sich bei der Starrheit der Paukenfenster die Knochenleitung. Die durch die Luft verkürzt oder gar nicht mehr gehörten Töne werden von Kranken länger vom Knochen gehört als beim Gesunden — SCHWABACH's Versuch. Je tiefer die Stimmgabel in der Skala liegt, desto länger hört der Kranke die Stimmgabel, nachdem sie vom Warzenfortsatz des Gesunden verklungen ist. Die auf den Scheitel gesetzte Stimmgabel hört das schlechtere Ohr besser — WEBER's Versuch. Gewissermassen die algebraische Summe der beiden erstgenannten Versuche stellt der von RINNE dar. Hält man eine angeschlagene Stimmgabel auf den Warzenfortsatz und, sobald der Ton verklungen ist, vor

[1]) A. f. O. II. 268.

das Ohr, so wird der Ton noch eine Zeitlang vor dem Ohr gehört. Unter normalen Verhältnissen wird die Stimmgabel länger vor dem Ohr d. h. in Luftleitung, als vom Warzenfortsatz aus, d. h. in Knochenleitung gehört = positiver RINNE. Die Zeit, um wieviel länger der Ton gehört wird, ist bei den verschiedenen Stimmgabeln auch derselben Tonhöhe verschieden und richtet sich hauptsächlich nach der Elastizität des Materials. Es muss also jede Stimmgabel an einer Reihe gesunder Ohren gewissermassen geaicht werden.

Bei der Prüfung des absoluten Hörvermögens für Stimmgabeln sind zuverlässige Messungen bisher nicht zu erzielen gewesen. Durch gleichmässigen Anschlag lässt sich höchstens für dieselbe Stimmgabel ein ungefähr gleich starker Ton erreichen, einen Vergleich mit anderen Instrumenten ermöglichen die damit erzielten Prüfungsresultate nicht. Noch zuverlässiger ist es, die Zeit zu zählen, welche verläuft zwischen dem Aufhören der Wahrnehmung des Tones vom Patienten bis zu dem des Normalen.

Da aber die Stimmgabelschwingungen in einer durchaus ungleichmässigen Weise abnehmen [1]), sodass die in den einzelnen Zeiteinheiten gemessenen Amplituden weder in arithmetischer noch in geometrischer Proportion kleiner werden, so würde sich folgendes empfehlen:

Die Instrumentenmacher lassen die Stimmgabel ihre Schwingungen auf der Russplatte registrieren und messen die Amplituden für die einzelnen Zeiteinheiten, z. B. Sekunden. Als fester Endpunkt wird das Erlöschen des Tones für den Normalhörenden angenommen, und auf einer Tabelle ist dann leicht für jede vorhergehende Sekunde die Amplitude abzulesen. Bei gleicher Dicke, Breite und Länge der Zinken und gleichem Gewicht der Gabeln und Klammern wird die gleiche Amplitude dann auch einen Ton hervorbringen, der für unsere praktischen Zwecke eine hinreichende Gleichmässigkeit der Stärke hat.

Bei der Starrheit der Paukenfenster wie bei jedem Schallleitungshindernis wird der positive RINNE'sche Versuch zuerst verkürzt, d. h. die Stimmgabel vor dem Ohr weniger lang gehört, nachdem sie am Proc. mast. verklungen ist, als beim Gesunden. Später bei zunehmendem Schallleitungshindernis wird der RINNE'sche

[1]) JACOBSON, A. f. O. XXV. 36.

Versuch negativ, die Stimmgabel wird länger vom Knochen aus gehört und diese Zeit wächst mit der Zunahme der Starrheit bis das Hören durch die Luft o geworden ist.

Auch für den RINNE'schen Versuch benutzt BEZOLD „a", LUCAE, HABERMANN und Andere „c".

Zur Diagnose der Stapesankylose schlug BING 1876 [1]) vor, durch ein mit dem Katheter luftdicht verbundenes Hörrohr die Schallwellen direkt in die Pauke zu leiten, wodurch sie direkt auf die Stapesplatte wirken sollen. Wird dann noch Sprache verstanden, welche durch ein Hörrohr im äusseren Gehörgang nicht gehört wird, so schliesst B. auf Schallleitungshindernisse im Hammer oder Amboss bei freier Beweglichkeit der Stapesplatte.

LUCAE [2]) schreibt schon 1870: „Ferner erinnere ich an die vor Jahren von mir gemachte Beobachtung, dass, wenn man den Gehörgang mit dem Finger abschliesst und den Druck auf die Luftsäule des Gehörganges vorsichtig steigert, der Ton einer mit dem Kopfknochen in Verbindung stehenden, mittels Elektromagnetismus konstant schwingenden Stimmgabel (c, c') ebenfalls allmählich an Stärke zunimmt; dass dieselbe bei einer gewissen Druckhöhe dann wieder nachlässt, aber auf dem verschlossenen Ohr immer noch bedeutender ist, als auf dem offenen anderen.

Bei seinen Sektionsergebnissen weist er dann darauf hin, dass bei Stapesankylose der Druck auf das Ohr keine Abschwächung des Tones hervorbrachte.

Später beschrieb GELLÉ Versuche, die er pressions centripètes nannte und die sich nur dadurch von LUCAE's unterscheiden, dass die Druckerhöhungen durch einen Gummi-Ballon hervorgebracht werden.

GELLÉ's pressions centripètes werden folgendermassen ausgeführt [3]): Ein Gummiballon wird luftdicht mit dem Gehörgang verbunden und eine tönende Stimmgabel auf diesen aufgesetzt. Durch Kompression des Gummiballons wird die Luft im Meatus verdichtet und tritt Abnahme der Tonempfindungsstärke während

[1]) M. f. O. X. 1876. 8 u. 114.

[2]) A. f. O. V. 95.

[3]) Z. f. O. XXV. 115. BLOCH, — GELLÉ, London 1881, Congress. — Tribune médicale, 23. Oktober 1881. — Ref. A. f. O. XVIII. 197.

der Dauer des Druckes ein. Dasselbe geschieht, wenn die Stimmgabel auf den Scheitel gesetzt wird. Ist aber das Mittelohr krank, d. h. das Trommelfell starr und unbeweglich oder die Steigbügelplatte im ovalen Fenster verwachsen, so bleiben die Pressionen ohne Einfluss.

Der Einwand POLITZER's, dass die Pressionen ebenso wie auf die Stapesplatte auf die Fen. rot. wirken, ist durch G. nicht widerlegt, würde aber meiner Meinung nach den Wert des Versuches nicht herabsetzen, da wir uns beide Fenster und Labyrinth als ein untrennbares Ganze vorstellen müssen (s. u.).

BLOCH hat sich genauer mit GELLÉ's Versuch beschäftigt und teilt Z. f. O. XXV. 113 seine Erfahrungen darüber mit: Er kommt zu folgenden Schlusssätzen pg. 155:

1. Die Steigerung des Luftdruckes im äusseren Gehörgange schwächt bei Normalhörenden die Empfindungsstärke, sowohl für den aërotympanal, als für den craniotympanal zugeleiteten Ton.

2. Mit dem Trommelfell rückt dabei zugleich die Steigbügelplatte nach innen, drängt die Labyrinthflüssigkeit gegen die Membran des runden Fensters und somit diese nach aussen gegen die Paukenhöhle.

2. Die dabei eintretende Steigerung des intralabyrinthären Druckes wird durch Abfliessen von Cotunnischer Flüssigkeit aus den Aquädukten sofort ausgeglichen.

4. Die während der Dauer der Drucksteigerung (PC GELEÉ's) stattfindende Abnahme der Schallempfindungsstärke ist direkt auf Rechnung der gehemmten Bewegung der Leitungskette, vom Trommelfell bis zur Steigbügelplatte zu setzen. P.C. . aer +, PCDV +.

5. Ist das Trommelfell aus irgend einem Grunde unbeweglich, so fällt die normale Wirkung der P.C. für den aëro-tympanalen, wie für den osteo-tympanalen Leitungsweg aus. PC aër — und PCDV —.

6. Ist das Trommelfell beweglich, aber der Steigbügel fixiert, so ist P.C. aër +, aber P.C.D.V. — (GELLÉ). Das umgekehrte Verhältnis wurde nie beobachtet.

7. Besteht ein Defekt des Trommelfelles, so hängt der Ausfall der P.C. allein von dem Zustande des ovalen (und des runden?) Fensters ab.

Bei negativem Ausfalle des Versuches ist eine Fixierung der Stapesplatte anzunehmen.

8. Über die Ursache der Unbeweglichkeit des Steigbügels geben die P C an und für sich keine Auskunft.

9. Die Annahme der „binauriculären Reflexe" (GELLÉ) ist bis jetzt nicht durch genügende Gründe gestützt.

Schon LUCAE hatte MACH, welcher zu dem gleichen Zwecke den erhöhten Druck einer Luftpumpe dem Ohr durch Schläuche zuführte, darauf hingewiesen, dass dabei Resonanzverhältnisse die Prüfung störend beinflussen. Dieselben Mängel haften natürlich an GELLÉ's Ballonanwendung.

BLOCH [1]) giebt den von BEZOLD gemachten Einwand, dass die Abschwächung des Tones auf den rein physikalischen Eigenschaften des Apparates, — verminderte Resonanz des komprimierten Ballons — beruhe, zu, wenn nicht besondere Kontrollversuche angestellt werden: Nebenöffnung des Ballons und Prüfung, ob auch ohne Druck im Ohr durch blosse Raumverminderung des Ballons der Ton schwächer wird, und scheint die craniotympanalen Versuche für wichtiger zu halten.

Dass auch diese nicht für sehr wertvoll zu halten sind, zeigt ROHRER's [2]) Zusammenstellung, die einzige grössere, die über den Gegenstand vorhanden ist. Die pressions centripètes verminderten den vom Knochen zugeleiteten Ton in 57,45 % positiver Ausfall, hatten keinen Einfluss in 42,55 % der Fälle von diagnostizierter Nervenaubheit.

Also auch bei anderen Leiden als Stapesankylose kann GELLÉ's Versuch negativ ausfallen.

Aus der mangelnden Beeinflussung des Hörvermögens kann deshalb nicht auf Fixierung des Schallleitungsapparates geschlossen werden.

RANDALL [3]) hat einige Male GELLÉ's Versuch mit Erfolg angewandt.

GELLÉ [4]) sah ich während meines Aufenthaltes in Paris zu

[1]) Z. f. O. XVIII. 210.

[2]) A. f. O. XXVII. 178 u. 180.

[3]) Transactions of the American otological Society 1892 p. 323.

[4]) L'audiphone appliqué au diagnostic otoligique. Paris. S. MASSON 1892.

diagnostischen Zwecken das Audiphon gebrauchen. Für die Überreichung seiner Arbeit danke ich ihm auch an dieser Stelle. Das Audiphon von RHODES-Chicago, ist eine dünne Hartkautschuk- oder Celluloidplatte, die durch eine Schnur gekrümmt und gespannt gehalten wird. Vermehrte Spannung vermindert die Leitung tiefer Töne. Sie wird mit einer gewissen Kraft zwischen die Schneidezähne gebissen. Die Spannung der Platte muss ausprobiert werden. GELLÉ stellt in seiner Arbeit folgendes fest: Von 72 Untersuchten hörten 48 keine Sprache und hörten sie leicht mit Audiphon. 19 von diesen hörten die Stimmgabel nicht in Knochenleitung. 17 von den 48 hatten Paracousis Willisii. Ferner glaubt er durch Experimente erwiesen zu haben, dass Schallwellen nur durch die Bewegungen die Steigbügelplatte, das Labyrinthwasser und die Nervenfasern erreichen. Gutes Hören durch das Audiphon spricht demnach für Erhaltensein eines gegewissen Grades von Beweglichkeit derselben.

GELLÉ wendet die Pressionen auch bei Zuleitung von Stimmgabeltönen durch das Audiphon an; vermehrter Druck schwächt den Ton.

ZWAARDEMAKER [1]) stellt neuerdings als „Initialsymptom der Sklerose" auf:

„Bei primärer Sklerose findet sich fast ohne Ausnahme eine Verschiebung der oberen Tongrenze über die normale Grenze hinaus". Als anatomische Unterlage der Sklerose gilt ihm dabei Starrheit der Knöchelchenkette. Er nimmt dabei als höchsten normal hörbaren Ton bis zum 25. Lebensjahre $c''' - {}^1/_2$ Ton an, der bis zum 73 auf gis^6 sinkt. Ich habe, wie viele andere, c^8 APPUN'sche Stimmgabel bis in das höchste Alter hinauf hörbar gefunden; was mit ZWAARDEMAKER's früheren Untersuchungen [2]) übereinstimmt, in denen er folgende absolute Lage feststellt:

Kindesalter mi^9,
Adolescentia $mi^9 - {}^1/_2$ Ton,
Erwachsene zwischen mi^9 und ut^9,
reiferes Alter zwischen ut^9 und sol^8,
Senektus, etwas oberhalb oder unterhalb sol^8,

ebenfalls durch Abstimmung seiner Galtonpfeife mit KÖNIG's

[1]) Ein Initial-Symptom der Sklerose, Z. f. O. XXVIII. 119.
[2]) A. f. O. XXXII. 54.

Klangstäben. DENKER [1]) fand die obere Hörgrenze unter 1250 Schülern und Schülerinnen

816 mal bei 1,0,
122 „ „ 1,1,
17 „ „ 1,2,
1 „ „ 13 Galton,

während ZWAARDEMAKER für das 1.—20. Lebensjahr 1,4 Galten annimmt. Ist so die normale obere Tongrenze nicht feststehend, so sind Erhöhungen derselben natürlich schwer nachweisbar.

Als Erklärung nimmt Z. an, dass durch die Sklerosierungsprozesse mit dem Wegfall der Massenschwingungen der Kette auch die Interferenz fortfällt, welche bei beweglicher Kette notwendig zwischen den massalen Schwingungen und den Molekularschwingungen des Ossicula einerseits und den in ihrer Phase zurückgebliebenen Luftschwingungen andererseits existieren muss. Für die oberen Grenztöne ist es also ein Gewinn, wenn die Massalschwingungen der Kette wegfallen und die Knochenleitung durch das Hinzutreten von Wellen, welche durch die Luft der Trommelhöhle zum Promontorium und zum runden Fenster gehen, verstärkt werden kann.

Hoffentlich bestätigt sich ZWAARDEMAKER's Beobachtung und wir bekommen ein neues wertvolles Symptom der Starrheit des Schallleitungsapparates.

Die Hörprüfung würde demnach bei Starrheit der Paukenfenster (welches erkrankt ist, entscheidet sie nicht) folgendermassen lauten:

1. Flüsterzahlen oder wenigstens laute Zahlen werden noch gehört (die Zahl, die am wenigsten weit gehört wird, ist zu notieren. — LUCAE's Kontrolle).

2. Die Stimmgabel a' tönt nach dem ev. schwerhörigeren Ohr (WEBER's Versuch).

3. Die Stimmgabel a' wird auf dem Warzenfortsatze vom Kranken länger gehört als vom Normalen (Untersucher) (SCHWABACH's Versuch).

4. Die Stimmgabel a' wird, auf dem Warzenfortsatze verklungen, weniger lange in der Luft gehört als beim Normalen (+ Rinne verkürzt), oder, in der Luft, verklungen noch vom Warzenfortsatz (— Rinne).

5. Untere (und obere) Tongrenze rückt herauf, vielleicht Tonmulden.

[1]) Ohrenärztl. Kongress Nürnberg 1896.

VII. Therapie.

Nicht operative Behandlung.

Die vollkommenste Therapie ist die Prophylaxe, die Verhütung der Entstehung von Krankheiten. Wenn wir die Ursachen berücksichtigen, welche zur Starrheit der Fenstermembranen führen, so können wir immerhin in einer ganzen Anzahl von Fällen vorbeugend eingreifen. In den ätiologischen Angaben sowohl als nach den anatomischen Befunden in der Paukenhöhle und am Trommelfell spielen Erkältungen und ihre Folgen — Katarrhe, Eiterungen — eine wesentliche Rolle. HABERMANN [1]) fand bei Stapesankylose auch eitrigen Nasen-Rachenkatarrh mit hochgradiger Hyperämie und Schwellung dieser Teile und ist überhaupt, nach mündlicher Mitteilung geneigt, einen chronischen Rachenkatarrh als stets mit Veränderungen im Mittelohr verbunden anzunehmen.

Es würde also die Behandlung der Nasen- und Rachengebilde als erster Schritt einer Prophylaxe der Fensterstarrheit in Betracht kommen.

Bei vorhandenem Mittelohrkatarrhe ist, nachdem der Schmerz verschwunden, Luftdouche durch den Katheter oder in Ermangelung der Fertigkeit, auch mit POLITZER's Verfahren anzuwenden, um die Infiltrate der Schleimhaut und etwaiger Membranen wegzumassieren, damit sie nicht als dauernde Verhärtungen und

[1]) Handbuch I. 249.

Schrumpfungen bestehen bleiben. Vielleicht sind sogar nach völlig wiederhergestelltem Hörvermögen eine zeitlang Lufteinblasungen empfehlenswert, um die sich sehr langsam entwickelnden Verhärtungen in Bändern und Gelenken zu verhindern.

Exsudate müssen als chronische Reize ebenfalls beseitigt werden.

Bei akuter eiteriger Mittelohrentzündung mit Trommelfellperforation bin ich auch in Bezug auf die Wiederherstellung des Gehörvermögens der Meinung, dass, wenn freier Abfluss des Eiters besteht oder durch Trommelfellabschnitt hergestellt ist, alle übrigen Behandlungsweisen überflüssig sind, ausser aseptischer Drainage des Gehörgangs mit steriler Gaze, der höchstens Jodoform zugesetzt werden kann, um Zersetzungen der Wundsekrete zu vermeiden. Wie PES und GRADENIGO [1]) nachwiesen, heilen die akuten Eiterungen von selbst, wenn das Hinzutreten neuer Entzündungserreger vom Gehörgang und Rachen aus vermieden wird. Nach Aufhören des akuten Stadiums sind bei reinem Rachenraum Luftdouchen zur Entfernung des Eiters und Verhinderung des Zusammenklebens der epithelberaubten Schleimhautflächen anzuwenden. Stark reizende Medikamente schädigen das Epithel und geben zu Adhäsionenbildung Veranlassung. Lufteintreibungen sind bis zur und noch nach der Wiederherstellung des Gehörvermögens wie beim Katarrh fortzusetzen.

Bei chronischen Eiterungen sind, wenn grosse Löcher im Trommelfell bestehen, Lufteintreibungen durch die Tube wirkungslos. Unsere Resultate sind hier, was das Hörvermögen anbetrifft, auch nur dann gut, wenn Schleimhautschwellungen, Granulationen und Polypen sich nach dem Aufhören der Eiterung zurückbilden. Auf alles das, was wir bisher unter dem Namen „Residuen von Eiterung" zusammenfassten, blieb unsere Therapie fast ohne Einfluss.

Bei den hämatogenen Ursachen der Fensterstarrheit bei Lues, Rheuma, Gicht ist die allgemeine Behandlung zu versuchen.

Auch bei nicht erwiesener Lues empfahl POLITZER grosse Gaben Jodkali zu versuchen, um dessen Einwirkung auf den neu-

[1]) A. f. O. XXXVIII. p. 43.

gebildeten Knochen zu erstreben. Im Anfang der primären Labyrinthkapselentzündung soll man 10—15 Tage lang 1 g täglich geben in Zwischenräumen von 2 Monaten, 4—5 mal jährlich zu wiederholen.

KATZ empfahl Salicylsäure in kleineren Dosen und Antipyrin, da er bei seinem Fall Rheuma annahm.

TOYNBEE scheint grosse Hoffnungen auf eine allgemeine Behandlung bei einem gichtischen Kranken gesetzt zu haben.

Da fast bei allen Ursachen, die zu Starrheit führen, eine oft wiederholte oder chronische Hyperämie der Teile des Kopfes vorhanden ist, so ist jedenfalls jede Art der lokalen Behandlung durch ein ableitendes Verfahren zu unterstützen.

Bei allen Vollblütigen ist die Regelung der Verdauung zu berücksichtigen, am besten durch salinische Abführmittel und geeignete Diät.

Alkohol und Nikotin sind auf das äusserste zu beschränken, da sie sowohl den Blutzufluss zum Kopf befördern als auch die Rachenteile in einem andauernden Reizzustand erhalten.

Gegen die Geräusche kann man Bromkali und Bromammonium versuchen.

Neuerdings empfiehlt VULPIUS [1]) Schilddrüsenpräparate gegen Sklerose. Seine eigenen Beobachtungen sind zu allgemein gehalten, um Schlüsse zu gestatten. Die bei Myxödem gelegentlich beobachteten Fälle von Schwerhörigkeit lassen sich ungezwungener auf Besserung der Schwellungen im Nasenrachenraum zurückführen. Da die anatomische Grundlage der „Sklerose" zu keiner Zeit mit den myxödematösen Veränderungen die geringste Ähnlichkeit hat, so habe ich mich nicht entschliessen können, die Tabletten anzuwenden, zumal da ich ihren Gebrauch durchaus nicht für so harmlos wie VULPIUS halte.

Lokale Blutentziehungen am Warzenfortsatze, am besten mit Heurteloup, 20—30 g, schaffen besonders in den Zeiten akuter Verschlimmerungen wesentliche Erleichterung bei vollblütigen Personen.

Dasselbe gilt von der Massage der Lymphbahnen im Verlauf

---

[1]) A. f. O. XLI. S.

des Sternocleidomastoideus anfangend vor und hinter dem Ohr bis hinunter auf das Schlüsselbein.

Sind einmal die Erscheinungen bis zu einem gewissen Grade gediehen und haben sie eine gewisse Beständigkeit erlangt, so werden wir mit Allgemeinbehandlung nichts mehr ausrichten.

Wir sind darauf angewiesen, die Mittel auf das Gehörorgan zu übertragen, die an anderen Körperstellen erschwerte Beweglichkeit bis zur Ankylose bessern oder beseitigen.

Es sind dies die verschiedenen Arten passiver Bewegung und Massage für die leichteren Grade der Starrheit, die blutige Trennung, Resektion für die schweren Grade bis zur knöchernen Ankylose. Einen Anhaltspunkt für die Beurteilung des Grades giebt uns, abgesehen von den wenigen günstigen Fällen, wo der Steigbügel der Untersuchung mit der Sonde zugänglich ist, nur die Hörprüfung und der Erfolg unserer Behandlung. Auch diese kann uns nur bis zur Diagnose Starrheit der Paukenfenster bringen. Welchem von beiden die Hauptschuld an der behinderten Schallleitung zukommt, können wir nicht beurteilen. Da der Steigbügel leichter zugänglich ist, so beschränkte sich die zielbewusste örtliche Behandlung bisher auf ihn.

Die passiven Bewegungen konnten bei der Unzugänglichkeit des eigentlichen Krankheitssitzes nur indirekt angreifen am Trommelfell mit Douche, Traguspresse, HAUG's Massageschlauch, oder an dem äussersten Glied der Kette der Gehörknöchelchen, dem Hammer.

Die Annahme HOMMEL's, dass bei der Luftdouche nur das Trommelfell nach aussen getrieben, der Steigbügel aber nicht beeinflusst werde, weil sich das Hammer-Amboss-Sperrgelenk aushebt, erweist sich nach den Untersuchungen POLITZER's [1]), BEZOLD's [2]) u. A. als irrig. Aber auch, wenn die Einwirkung auf den Stapes gering ist, so ist doch die auf die Fen. rot. unzweifelhaft und da dessen Beweglichkeit zur völligen Wirksamkeit der Schallleitungsverrichtung unbedingt erforderlich ist, so ist eine günstige Einwirkung der Luftdouche auf die Hörfähigkeit doch erklärlich.

Die Luftdouche muss natürlich, da ein länger fortgesetztes

[1]) A. f. O. XXIII. 17.

[2]) A. f. O. XVI. s. u. „Physiologie".

Bewegen beabsichtigt wird, durch den Katheter ausgeführt werden. Wie bei den übrigen Gelenken laue Bäder oder lokale laue Douchen die Massage unterstützen, so wurde auch beim Ohr versucht, eine vorübergehende Hyperämie oder Erweichung der starren Gelenke zu erreichen durch Anwendung von Wasserdämpfen, reizenden Ölen oder Gasen, flüssiger Vaseline [1]).

Nach KATZ wird Luftdusche oft schlecht vertragen und nützt nichts. Bessere Resultate sah KATZ von Luftverdünnung.

Wasserdämpfe mit den verschiedensten arzneilichen Zusätzen werden von ITARD mit allen möglichen Vorrichtungen eingetrieben. Am einfachsten nimmt man nach TRÖLTSCH eine Kochflasche, deren dreifach durchbohrter Stöpsel ein Thermometer aufnimmt, eine Röhre, welche unter Wasser gehend die eindringende Luft mit Dampf sättigt und eine Röhre mit Gummischlauch und Ansatz für den Katheter, die dicht unter dem Stopfen in der Luft endigt.

Salmiakdämpfe [2]) werden mit verschiedenen Vorrichtungen durch Zusammenströmen von Salzsäure- und Ammoniakdämpfen unter Wasser erzeugt. Der Luftstrom tritt durch ein gabelig geteiltes Glasrohr in 2 Röhren oder Gefässe unter die Flüssigkeiten, im einen Liq. Ammon. caust. 1 : 3 Aq., im anderen Acid. mur. 6 : 1 Aq., aus denen er die Dämpfe der beiden Stoffe in ein gemeinsames unter Wasser treibt, von wo sie in den Katheter treten. Die Salmiakdämpfe können leicht hergestellt werden, da die Vorrichtung zu ihrer Erzeugung nur selten neu gefüllt zu werden braucht und immer gebrauchfertig ist.

Es besteht gar kein Zweifel, dass in manchen Fällen, wo die einfache Luftdouche wirkungslos blieb, dieselbe nach vorhergangener Eintreibung von Dämpfen, speziell Salmiak, mindestens subjektive Erleichterung: Verminderung der Geräusche und der „Spannung" schafft.

Die von DELSTANCHE für die verschiedensten Ohrenleiden empfohlene Eintreibung flüssiger Vaseline und die von WYSS [3]) angewandte Pilokarpineinspritzungen durch den Katheter haben sich

[1]) DELSTANCHE.

[2]) POLITZER, Lehrbuch p. 92. GOMPERZ, A. f. O. 1887 Nr. 11.

[3]) Traitement des otitis moyennes chroniques par la pilocarpine. HENRI SCHAETZEL, Saint-Imier 1893.

wenig Freunde erworben. Ich habe beides ohne Erfolg versucht. Mit Jodoformäther habe ich keine Versuche angestellt.

BINZ [1]) (soll wohl BING heissen) empfahl Einziehen und Austreiben von Luft durch den Katheter, um die Knochen zu bewegen, der sog. negative VALSALVA wird öfters von Patienten selbst versucht, wenn sie durch Zufall gelernt haben, dass die Luftverdünnung in der Pauke ihre Beschwerden hindert.

Mit der Prognose sei man sehr vorsichtig. Schwankungen im Hörvermögen kommen stets vor und können nicht als Erfolge der Behandlung betrachtet werden. URBANTSCHITSCH [2]) giebt in seinem Lehrbuch 10 Gehörskurven, die die Erfolglosigkeit der Lufteinblasungen klar darstellen und die scheinbar grundlos auftretenden Verbesserungen.

Luftverdünnung und Verdichtung vom Gehörgang wurde von LUCAE [3]) vorgeschlagen und bald wieder verlassen. Er benutzte dazu einen in den Gehörgang gesetzten Ballon, DELSTANCHE ersann eine kleine Pumpe, den „Rarefakteur", zu dem gleichen Zweck.

HAUG gab einen Gummischlauch mit Ansätzen an, den der Patient in Ohr und Mund stecken und durch den er auf das Ohr durch Saugen und Pressen wirken sollte.

1886 empfahl HOMMEL [4]) ein einfaches Verfahren, welches nach meinen Erfahrungen mindestens ebensoviel leistet, als alle Arten der Einwirkung auf das Trommelfell. Etwa 120 mal (besser nur mit 50 mal anfangen) in der Minute wird der eingefettete Tragus plötzlich luftdicht auf den Gehörgang gepresst und wieder losgelassen. Das Trommelfell wird dadurch eingetrieben und die Knochen rhythmisch bewegt. HOMMEL konnte einen wesentlichen Erfolg bei sich selbst und einigen Kranken feststellen, sogar objektiv das Verschwinden von Trübungen im Trommelfell. Seine 4 Kurven zeigen eine gleichmässige Besserung des Gehörvermögens. Die Anwendung empfiehlt HOMMEL 4 – 5 mal täglich 1 – 1 ½ Min. lang je 120 mal in der Minute. Bei Empfindlichkeit aussetzen.

[1]) Cit. von HOMMEL, A. f. O. XXIII. 18.
[2]) Lehrbuch 1884, 233.
[3]) LUCAE, Berl. klin. Wochenschr. 1874. 14. 16.
[4]) A. f. O. XXIII. 17 f.

Auf der Naturforscherversammlung 1886 [1]) stellten sich die Erfolge der einzelnen Forscher als sehr verschieden heraus, ebenso bei SCHMIEGELOW's Versuchen mit der Traguspresse. [2])

LUCAE [3]) suchte einen wirksameren Angriffspunkt auf die Gelenke der Gehörknochen zu gewinnen, indem er eine federnde Sonde auf den kurzen Fortsatz des Hammers setzte. EITELBERG [4]) konnte nur äusserst selten bei den in die Gruppe des chronischen Mittelohrkatarrhs gehörigen Krankheitsformen einen bleibenden Erfolg mit LUCAE's Drucksonde erzielen. Ebenso berichtet KRETSCHMANN [5]) aus der Halleschen Klinik folgendes: Bei einer gewissen Anzahl von Sklerosen brauchten wir die LUCAE'sche Drucksonde. In den meisten derselben musste von der Anwendung des Instrumentes Abstand genommen werden wegen allzugrosser Schmerzhaftigkeit bei der Applikation. Bei den wenigen Fällen, in denen sie vertragen wurde, war eine auffällige Besserung nicht zu konstatieren.

Besser waren die Erfolge STANISLAUS v. STEIN's [6]). Von 30 Fällen 3 mal absolut kein Erfolg, 1 mal verschwand nach einmonatlicher Kur das Sausen ohne Hörverbesserung. Meist wurde mässige Hörweite erzielt, 1 mal Flüstern, 4 mal normales Gehör ohne Abnahme des Sausens.

JACOBSON [7]) befürwortet die Anwendung der Drucksonde, aber nur, wenn schon nach der ersten Anwendung ev. mit nachfolgender Luftdouche Besserung eintritt.

LUCAE teilte schliesslich in Jena seine Erfolge mit der Drucksonde auch bei offenbar beteiligtem Labyrinth mit ohne genauere Angaben. Doch wurden gerade die Fälle mit positivem Rinne gebessert.

Die häufigen Verbesserungen der Drucksonde, die LUCAE berichtet, [8]) beweisen, dass auch in seiner Hand die Drucksonde nicht schmerzlos ist.

[1]) A. f. O. XXIV. 78.
[2]) Ref. A. f. O. XXVII. 66.
[3]) A. f. O. XXI.
[4]) Z. f. O. XIV. 3. u. 4. 279. Ref. A. f. O. XXII. 301.
[5]) A. f. O. XXIII. 239.
[6]) Deutsche med. Wochenschr. 1886 Nr. 7 ff. Ref. A. f. O. XXIX. 125.
[7]) A. f. O. XXXI. 234.
[8]) Berl. klin. Wochenschr. 1894. 16. Ref. A. f. O. XXIX. 57.

Immerhin wird man auch mit der Drucksonde Versuche anstellen, besonders da ihr Nutzen sich schon nach einmaliger Anwendung entscheiden soll.

Bei einer Ankylose des Steigbügels sah KESSEL [1]) Trommelfell, Hammer und Amboss ausgiebige Bewegungen ausführen, ohne dass am Labyrinthwasser die geringste Andeutung einer Bewegung ersichtlich war. Das ist Jedem verständlich, der die angeführten Fälle von Stapesankylose durchsieht. In der weit überwiegenden Mehrzahl der Fälle ist bei Starrheit des Stapes Hammer und Amboss leicht beweglich, der Amboss schleift auf dem Stapes, ihre Verbindung ist gelockert oder gut beweglich, wie 12 mal ausdrücklich bemerkt wird, nur 8 mal wird Ankylose im Ambossstapesgelenk erwähnt, s. S. 146. Diese Verhältnisse erklären uns, dass von vornherein eine Anzahl Stapesankylosen von Trommelfell und Hammer aus nicht zu beeinflussen sind. Geringfügige Besserungen müssen wir auf Rechnung des runden Fensters setzen.

Die neuste Lokalbehandlung schlug COEN-KYSPER [2]) vor. In der Annahme, dass „die verschiedenen bindegewebigen und narbigen Neubildungen und Degenerationsprodukte bei ihrer relativ geringen Säftezirkulation besonders günstige Angriffspunkte" für die verdauende Wirkung von Pepsinlösung bieten, „während die normale Schleimhaut durch die Alkalescenz des Blutes geschützt wird, spritzt er 2—3 deg angewärmter Lösung von Hundepepsin 1 : 10000, Salzsäure 0,15 % Bei intaktem Trommelfell mit einer Injektionsspritze in die Steigbügelgegend. Bei bestehender Perforation träufelt er sie ein. Nach ½—1 Stunde ist das mögliche erreicht. Die Teile überziehen sich mit „einer zarten, weissgrauen, flockigen Membran, ähnlich einem Ätzschorfe, ebenso bei Pepsin — als bei den früher [3]) angewandten Papagotinlösung. Zarte Membranen verschwinden völlig. Bei Fällen chronischen Katarrhs tritt keine merkbare Reaktion ein. „Gewöhnlich am nächsten Tage macht sich die Zunahme des Gehörs und die Besserung eventueller Ohrgeräusche bemerkbar" und steigert sich allmählich bis nach 1—2 Wochen. In den übrigen Fällen tritt stärkere akute

[1]) A. f. O. VIII. 234.

[2]) Münchener med. Wochenschr. 1893 Nr. 34 und Z. f. O. XXIX. 357.

[3]) Münchener med. Wochenschrift, 1893 Nr. 34.

Reizung auf 1—2 Wochen ein, mit Injektion des Trommelfelles und vorübergehender Verschlechterung des Gehörs. Indikation sind nur frühere Stadien der Schwerhörigkeit mit Gehör für Flüsterzahlen mindestens noch am Ohr. „Sklerose" ist auszuschliessen und wurde sogar teilweise verschlechtert. Von 150 Fällen wurden über zwei Drittteile gebessert. Die Zunahme der Hörweite betrug das doppelte bis dreifache für Flüsterstimme, also von 0,2 m auf 0,4—0,6, solcher von 1 m auf 2—3 m. Sausen und nervöse Beschwerden werden in demselben Sinne wie die Schwerhörigkeit gebessert. Von 45 Residuen abgelaufener Eiterung werden $^2/_3$ gebessert. Beim chronischen Katarrh ist das Verfahren häufig schmerzhaft und angreifend, häufig auch Narkose nötig.

Operative Behandlung.

Bei den kläglichen Erfolgen der bisher bei den chronischen Katarrhen angewandten Mittel versuchte man bald blutige Eingriffe um straffe Bänder um den Steigbügel zu lösen oder die Stapessehne, deren Verkürzung man für die Starrheit verantwortlich machte, zu durchschneiden.

KESSEL, dem wir überhaupt die gründlichsten Versuche und ausgedehntesten Arbeiten über Operationen am Stapes verdanken, führt zuerst die Mobilisierung desselben aus.

Bei einem 23jährigen Mädchen war durch Scharlacheiterung, Trommelfell, Hammer, Amboss verloren und der Stapes in feste Membranen, die nach oben zum Prom., nach unten zum Pankenboden zogen, eingebettet, sichtbar. Stapes völlig unbeweglich „wie ein festes Knochenstück".[1])

Hörprüfung ergab: R. Worte nicht mehr verstanden, einzelne Konsonanten mehr erraten als gehört und nur die Vokale mit Ausnahme des i nachgesprochen. Stimmgabeln vom Scheitel nach rechts. Geräusche so stark, dass sie den Schlaf stören.

Am 21. Dez. 75 wurde „ein Lanzenmesser parallel dem oberen und dann dem unteren Rande der Steigbügelplatte durch die

[1]) A. f. O. XI. 199.

Falten hindurchgezogen. Der Schmerz war gering, die Blutung ganz unbedeutend. Sofort nach der Operation vorgesprochene Worte auf 10 cm gehört und nachgesprochen, Geräusche vermindert.

Am folgenden Tag Gehör ebenso, Geräusche nicht verschwunden. Um den Steigbügel seröse Flüssigkeit ausscheidend (die K. für Labyrinthwasser hielt). Unterer Trittpol stark nach aussen gezogen. Deshalb Durchschneiden der Sehne. Darnach Geräusche plötzlich und gänzlich verschwunden und mittelstarke Sprache 1 m gehört. Juni nach einer inzwischen eingetretenen Eiterung mittelstarke Konversationssprache 1,5 m, Zahlen 3 m, Geräusche nicht wiedergekehrt.

Im M. f. O. 1893. 253 stellt GOMPERZ eine Anzahl therapeutischer Versuche zusammen. Die Mobilisierung des Stapes durch eine künstliche Trommelfelllücke d. h. eine Sonde bis zum Steigbügel vorgeschoben und damit ein Druck oder hebelnde Bewegungen an diesem Knöchelchen ausgeübt, wurde zuerst von MICHEL[1]) mit Erfolg angewendet, dann von BOUCHERON[2]) und MIOT[3]) empfohlen.

URBANTSCHITSCH[4]) führte 1877 bei 2 Patienten die Durchtrennung der Stapediussehne mit günstigem Erfolge aus.

1. Eine 45jährige Frau bekam nachts plötzlich Schwindel, Ohnmacht, Ellbogenbeugung 1 Stunde lang. Seitdem links kontinuierliches Sausen und Schwerhörigkeit, links kutane Hyperästhesie und Kopfschmerz besonders bei Beschäftigung.

Trommelfell: Nach einem Jahre Perforation hinten oben, wo Stapeskopf und -sehne sichtbar. Stapes schwer beweglich, Schleimhaut sehnig weiss. Links Uhr nicht, auch nicht vom Knochen-Stimmgabeln nach der linken Seite gehört. Laute Sprache 3 Schritt. Tenotomie nur teilweise geglückt, darnach Uhr 22 cm, mittellaute Sprache 4 Schritt, die kontinuirlichen subjektiven Geräusche geschwunden. Da die Besserung nicht andauerte, und der Stapes fast

---

[1]) Ztschr. f. d. med. Wissenschaften 1876 Nr. 42.

[2]) BOUCHERON, Comptes rendus des Séances de l'Académie des sciences de Paris Nr. 7. 23. Apr. p. 1253.

[3]) MIOT, A. f. O. XXIX. 307.

[4]) Wien. med. Presse 18—21. 1877. Ref. A. f. O. XIII. 222.

noch fester erschien, völlige Durchschneidung der Sehne. Danach Uhr — 45 cm. Besserung der subjektiven Symptome.

2. 17 Jähriger, vor 11 Jahren Eiterung, darnach Schwerhörigkeit und Sausen, Schwere in der Schläfengegend. Narbe in der hinteren Trommelfellhälfte, durch die Stapeskopf und -Sehne und Fen. rot.-Nische sichtbar. Uhr 21 cm, laute Sprache 3 Schritt, verschiedene Stimmgabeln nach links. Stapes schwer beweglich, Tenotomie, darnach, nicht schon nach der Paracentese Uhr 29 cm, leise Sprache 3 Schritt.

Stimmgabeln wie vorher. Später Uhr bis 45 cm, leise Sprache 4 Schritt. Auch links Besserung „auf sympatischem Wege".

POLLAK [1]) durchschnitt einmal die Stapediussehne, es trat eine Verschlimmerung der Symptome ein.

In der Prager med. Wochenschr. 1881 veröffentlicht HABERMANN eine Durchschneidung der Stapediussehne wegen Krampfs des Muskels mit Beseitigung des Schwindels und des Geräusches ohne Hörverbesserung bei 1 m Flüsterzahlen.

LUCAE [2]) hat 3 mal den Steigbügel mobilisiert, einmal die Schenkel abgebrochen. „Von weiteren Versuchen nahm ich Abstand, weil ich davon keinen besonderen Nutzen sah."

Nach Incision im oberen hinteren Teil des Trommelfelles mobilisiert POTI [3]) den Steigbügel mit einem Häkchen. Der operative Eingriff ist ungefährlich.

MIOT [4]) „mobilisierte" 200 mal den Stapes. Nur zweimal erlebte er Zunahme der Schwerhörigkeit.

Im Beginn der Ankylose ist die Aussicht am besten; wenn noch 1 m Sprache gehört wird, tritt Hörbesserung für diese auf 3—5 m ein.

Er stellt als Indikationen auf § 29. 1. Alle Fälle von Schwerhörigkeit mit Trommelfellperforation, die nicht durch künstliches Trommelfell gebessert werden. 2. Solche ohne Perforation mit Hinüberhören der Stimmgabel vom Scheitel auf das schlechter hörende Ohr.

[1]) Allg. Wiener med. Zeitg. 1880. 40. Ref. A. f. O. XVII. 216.

[2]) A. f. O. XXII. 235 Anm.

[3]) Ref. Z. f. O. XXIV. 224. Die Mobilisation des Steigbügels. Il sordimuto S. 61. 1892.

[4]) La Mobilisation de l'étrier.

Gegenindikation ist. Alter der Schwerhörigkeit, schneller Verlauf, Geräusche und fehlende Knochenleitung, knöcherne Ankylose, die durch Wirkungslosigkeit der Pressionen oder Sondenuntersuchung des Stapes zu erkennen ist.

GOMPERZ schreibt M. f. O. 1893. p. 253: Die Synechotomie wird von POLITZER bei dem trockenen Katarrh angewandt, wenn sonstige Methoden erfolglos sind, und erzielte 5 mal erhebliche und dauernde Hörverbesserung von 1—1½ m auf 4—8 m. Adhäsionen im Pelvis ovalis trennte POLITZER (Internat. otol. Kongress Basel 1884).

GELLÉ [1]) beschreibt als „disconnexion et désenclavement de l'étrier" ein Verfahren ganz ähnlich der Lösung des Amboss-Stapesgelenkes mit SCHWARTZE's Tenotom.

BOUCHERON [2]) umschneidet die hintere Trommelfellhälfte und bewegt den Stapes mit einem Haken nach aussen, oder vertikal nach oben und unten oder nach vorn und hinten, entfernt nötigenfalls auch Hammer und Amboss.

Die Operation führt MIOT meist unter Cocainanästhesie folgendermassen aus. Der hintere Trommelfellrand wird bis fast an den Hammer umschnitten. Dann wird ein plattes Instrument unter das Amboss-Stapes gelenk geschoben und dieses nach oben gedrückt. Gelingt das nicht, so wird auf den vorderen Rand des langen Ambossschenkels dicht über dem Gelenk aufgesetzt. Die Chorda wird, wenn störend, auf die Seite gelegt. Dann werden Bewegungen von vorn nach hinten und innen nach aussen ausgeführt. Einen Haken zwischen die Schenkel des Steigbügels zu setzen ist gefährlich, weil man sie dann leichter zerbricht als mit der Palette.

Ist man gezwungen den Amboss vom Stapes zu trennen, um dessen Mobilisation zu erreichen, so sind die Gewebe des mittleren und inneren Ohres gewöhnlich in einer Weise verändert, dass man keinen Erfolg mehr erhoffen kann.

Die Nachbehandlung MIOT's besteht in Ausübung des VALSALVA'schen Versuches vom 1.—2. Tage an auf ca. 14 Tage, 2—3

[1]) GELLÉ, précis des maladies de l'oreille p. 415. Paris 1885. Cit. bei MIOT p. 32.

[2]) Ibid. aus Bulletin médical 16. Sept. 1888.

mal täglich. Dann 10 Tage lang 1 mal. Sobald die Hyperämie verschwunden ist, Wasser- oder Ammoniakdämpfe 4—6 Wochen lang.

Der Einfluss auf die Geräusche war geringer wie der auf das Gehör. Oft verminderten sie sich anfangs, um zur vorigen Stärke zurückzukehren.

Am Schluss seiner Arbeit nimmt MIOT 126 Ohren als nach strengen Indikationen operiert an, an denen er 71 günstige Erfolge (favorables) erzielte.

In dieser allgemeinen Ausdrucksweise bewegt sich die ganze Arbeit. Die ausführlicher angeführten 23 (!) Fälle beweisen deshalb wenig, da nicht angegeben ist, ob sie nach dem Erfolg ausgesucht sind. Nach den aufgestellten Indikationen und der Nachbehandlung ist ausserdem durchaus nicht zu beurteilen, welche Erfolge der Mobilisation als solcher zukommen, welche auf die Paracentese und die sonstige Behandlung zurückzuführen sind.

Ein Fall, den ich MIOT operieren sah, bestärkte diese Zweifel in mir. Die Sicherheit, dass er den Stapes berührte, glaubte er daraus entnehmen zu können, dass der Patient ein Geräusch verspürte.

Eine Doktorarbeit von GUÉRARD [1]) einem Schüler MIOT's aus dem Jahre 1892, bringt nichts Neues. Seine Fälle entstammen derselben Zeit wie die MIOT's und sind wohl in diesen enthalten.

Die MIOT'sche Arbeit zeichnet sich durch Unübersichtlichkeit aus. Ich habe die Resultate der 23 berichteten Fälle in Tabellenform zusammengestellt. Auch bei diesen sind die Resultate wechselnd.

Erfolge der Mobilisation.

23 Fälle MIOT's.

Nr.	Seite	Hörprüfungsmittel.	Vor der Mobilisat.	Nach	Knochenleitung	Bemerkungen	Alter, Geschl.
I.	L.	Mittellaute St.	0,40.	4 m.	Für Uhr gut.		M. 13.
	R.	„	0,50.	4 m.	„		
II.	L.	Stimme.	0,80.	6 m.	K. L. gut.	Mit Tensordurchtrennung.	W. 16.

[1]) Du traitement chirurgical de la surdité. Paris 1892. OLLIER-HENRY.

Nr.	Seite	Hörprüfungs-mittel.	Vor der Mobilisat.	Nach der Mobilisat.	Knochenleitung	Bemerkungen	Alter, Geschl.
III.	R.	Stimme.	0.60.	3 m.	K. L. gut.		W. 25.
IV.	R.	„	1,20.	3,50.	„		M. 16.
V.	R.	Uhr.	0,03.	0.10.	„		W. 13.
	L.	„	0,05.	0.12.	„		
VI.	L.	Stimme.	0,60.	2,0.	„		W. 22.
VII.	R.	„	0,10.	1.30.	„		W. 18.
VIII.	L.	Uhr.	0,02.	0.35.	„		M. 50.
IX.	R.	Stimme.	Nahe.	Nahe.		Nach Op. gut.	W. 29.
X.	R.	„	0,40.	2.50.		Schwach.	M. 21
	L.	„	0,15.	1.80.			
XI	L.	„	0,60.	6,0.		Gut.	W. 24.
	R.	„	0,15.	3,50.			
XII.	R.	„	1.50.	8,0.		W. nach rechts.	W. 28.
XIII.	L.	„	0.90.	0.50.	W. nach rechts.		W. 60.
	R.	„	0,20.	3,0.	Uhr 0.		
XIV.	R.	„	3.50.	12.0.	Für Uhr gut.		M. 31.
XV.	R.	Uhr.	Kontakt.	0,87.	„	3 × Mobilisat.	W. 28.
XVI.	R.	„	0	0,08.	St. nach rechts.		W. 45.
XVII.	L.	Stimme.	0,06.	0	Gut.	3 × Mobilisat.	M. 31.
	R.	„	0,10.	0.06.			
XVIII.	R.	Uhr.	0	0,70.	„		W. 33.
	L.	Flüstern.	3,20.	5.			
XIX.	L.	„	0,30.	1.	„		W. 45.
XX.	L.	Stimme.	0,75.	4,0.	?		W. 18.
XXI.	L.	„	Nahe.	3,0.	Gut.		W. 29.
	R.	„	0,50.	0,54.			
XXII.		—	—	?	—	0	M. 27.
XXIII.	R.	Uhr.	0	0.04.	W. nach rechts.		W. 38.
	L.	„	0,02.	0			

Fälle XIII—XVI mit schlechter Knochenleitung.

1893 [1]) fügt MIOT seiner Nachbehandlung auch noch Massage mit Ballon oder DELSTANCHE's Masseur hinzu.

1893 berichtet BLAKE [2]) von 18 Mobilisationen des Steigbügels mit 3 Besserungen.

DE ROSSI [3]) durchschnitt 1883 einmal membranartige Adhäsionen am Stapes. Keine Änderung der Hörweite trat ein.

[1]) Revue de Laryngologie 1893 Nr. 17. Ref. A. f. O. XXL. 185.
[2]) Transaction of the American otological society 1893.
[3]) A. f. O. XXI. 195.

Nach späteren Mitteilungen hat er durch Mobilisation bei Residuen chronischer Eiterung 10 Jahre anhaltende Besserung der Geräusche und des Gehöres erzielt [1])!

E. B. DENCH [2]) machte bei einem 20jährigen Mann mit Residuen chronischer Eiterung in die dicke Masse rings um den Steigbügelkopf in verschiedenen Richtungen Incisionen, das Gehör wurde für Umgangssprache und für Geräusch viel besser. Ausserdem erwähnt er 3 ähnliche Fälle mit durchaus ungenauen Angaben.

Für günstiger hält BLAKE die Verhältnisse bei den Residuen chronischer Eiterung, wenn sie nicht zu lange bestehen.

Als Beispiel [3]) führt er einen 28-Jährigen an, bei dem durch eine Scharlacheiterung in der Kindheit das Trommelfell zerstört war, der Hammer dem Promontorium adhärent und Adhäsionen vom langen Ambossschenkel und Stapes zu den Wänden gingen. Stimme mit Schwierigkeit gehört, Stimmgabel durch die Luft gar nicht durch Knochenleitung 30/65. Hammer und Amboss wurden ohne Erfolg gelöst, erst die Trennung von Falten um den Stapes und seiner Sehne besserte das Gehör auf 3 Fuss für Stimme, und ein Vaselinwatte-Trommelfell auf 15 Fuss. Die Hörverbesserung hielt seit 3 Jahren an.

Dieselbe Operation und Prothese ergab bei denselben Veränderungen eines 50 Jährigen eine Besserung auf 2 Fuss resp. 20 Fuss für Stimme.

Wurde das künstliche Trommelfell zeitweilig weggelassen, so zeigte sich auch ohne dasselbe allmähliche Hörverbesserung.

Bei einem anderen Patienten erzielte BLAKE durch Anbringen von allmählich grösseren Papierscheiben auf den Stapes beträchtliche Hörverbesserung.

BLAKE kommt zu dem Schluss, erst Probeparacentese und Trennung von Adhäsionen zu versuchen, ehe man sich zu dem letzten Schritt der Stapedektomie entschliesst.

BURNETT [4]) stellt die Behauptung auf: Die Entfernung des Amboss allein oder zugleich mit Kopf und Schenkeln des Stapes

[1]) Kongress Rom. A. f. O. XXXVIII. 263.
[2]) Z. f. O. XXII. 110.
[3]) Report of the american otological society, 1892 312.
[4]) Medicae News LXII. p. 509, 1893. Ref. A. f. O. XXXVIII. 101.

lieferte ebensogute Resultate, als wenn der Amboss und der ganze Stapes herausgenommen worden wären.

GORIS [1]) hatte unter 7 Fällen von Mobilisation 4 mal keinen Erfolg, in 2 Fällen auf einige Wochen, 2 mal auf Monate.

SCHWARTZE [2]) kommt im Handbuch zu dem Schluss: die Tenotomie des Stapedius ist als eine Operation zu betrachten, die über das Stadium eines unsicheren therapeutischen Experimentes noch nicht herausgekommen ist.

GARNAULT [3]) führte bei einem 31 jährigen Patienten die dissection profonde de l'étrier aus, d. h. Umschneidung von Narben im Pelvis ovalis selbst. Das Gehör vor der Operation war 10 cm für Schreien nach derselben 14—16 m gewöhnliche Sprache. Bei der meist schweren Zugänglichkeit löst G. nach STACKE den Gehörgang heraus.

2 von GARNAULT beiderseits Mobilisierte hörten gewöhnliche Sprache auf 16 -20 m.

GARNAULT [4]) entfernte (?) (j'ai fait sauter) einen knöchern ankylosierten Steigbügel und drang in das Layrinth ein: „j'ai penétré dans le labyrinthe". Die einzigen Nachteile (troubles), die folgten, waren Schwindel, der sehr schnell verschwand. Nach 7 Tagen verursachten Spülungen keinen Schwindel mehr, wodurch G. membranösen Verschluss für erwiesen hält. Ob eine völlige Extraktion stattfand ist nicht zu erkennen.

Ich habe 2 Versuche mit Mobilisation gemacht.

I. Eine 65 jährige Dame v. C., die ihr unerträgliches Ohrensausen, das ihr die Nachtruhe raubte, schon einmal in eine Nervenheilanstalt gebracht hatte, gab mir die traurige Gelegenheit, den ganzen Schatz unserer gegen Sklerose empfohlenen Mittel anzuwenden, da sie der Tag, an der ich ihr die letzte Hoffnung genommen, wieder in die Anstalt geführt hätte. In letzter Zeit war ein durchdringender hoher Ton ununterbrochen hörbar. Nachdem ich alle

[1]) Revue internationale de Rhinologie, Otologie et Laryngologie 1893 Nr. 24. Ref. A. f. O. XXXVIII. 120.

[2]) H. d. O. II. 764.

[3]) Extrait de comptes rendues des séances de la Société de Biologie. Séance du 7. décembre 95.

[4]) Extrait des comptes rendues des séances de la Société de Biologie. Séance du 7. décembre 95.

übrigen Mittel etwa $^3/_4$ Jahr lang angewandt und Schlaf nur noch durch Brom und Sulfonal zu erreichen war, führte ich die Operation aus. 20. I. 96. Tenotomie des Stapedius. Längsschnitt hinten oben am Trommelfell. Paukenschleimhaut sehr blass. Nische der Fen. rot. deutlich sichtbar. Chorda tymp. gleich zuerst durchschnitten, auf dem Promontorium eine vertikale Rinne, die des N. JACOBSON, deutlich sichtbar. Man kann dann mit der Paracentesennadel hinter dem Stapes-Ambossgelenk bequem entlang fahren.

21. I. 96. Der klingende Ton ist unverändert, Pat. hat gut geschlafen ohne Mittel.

22. I. schlechte Nacht, Sausen unverändert.

23. I. Verbandwechsel, Trommelfell injiciert, hinten oben Stapes-Ambossgelenk deutlich.

24. I. Sausen besser, „der Ton" ist zeitweise weggeblieben.

29. I. Trommelfell wurde etwas gerötet, Ränder geschwollen, vorn unten macerierte Epidermis.

Das Trommelfell verwuchs dann. Das Sausen wechselte, trotz aller nachträglich angewandten Mittel bis Nov. 96.

Frau H. 26 Jahr.

Im 5. Jahre Eiterung beiderseits, die heilte, darnach allmähliche Zunahme der anfangs geringen Schwerhörigkeit.

Erfolglose Behandlung mit Katheter, Salmiak, Traguspresse etc.

Hörprüfung im Juni 94.

R		L
	W	
+ 15	R	— 15
— 15	cL	— 12
+ 13	cW	+ 14
0	US	0
0	UW	0
C	UL	
86 20 cm	Fl	20 cm 18
	St	
C c c^1 c^2 c^3		(C) (c) (c^1) c^2 c^3
c^4 c^5 c^6 c^7 c^8		c^4 c^5 c^6 c^7 c^8

9. III. 96. Operation.

Links Trommelfellschnitt nach BLAKE, vom Amboss nichts sichtbar, Paukenschleimhaut blass. Schnitt dicht hinter dem Ohr,

in der Tiefe ziemliche Blutung. Hinterwand vom Ausgang ab abgemeisselt, zuerst immer nur Hammer sichtbar. Amboss sehr stark retrahiert und verwachsen. Tenotomie des Stapedius, Schnitt hinter dem Ambossschenkel durch sehr viel weiches Gewebe. Trennung des Ambossstapesgelenkes. Entfernung des gesunden Ambosses, ca. 5 Nähte. Jodoformborsäure, Verband.

13. III. 96. Sausen sehr abgeschwächt, ohne Verband Stimme 6 cm.

19. III. Flüstern 6 cm.

25. III. Flüstern 20 cm.

1. IV. Noch erbsgrosses centrales Loch in der neugebildeten Membran, Flüstern 6 cm.

8. IV. L. Flüstern unbestimmt ins Ohr. Tube kaum durchgängig, nur beim Schlucken. Sausen stark. Trommelfell völlig regeneriert, nur die Stelle der früheren Perforation ist noch gerötet. Das Hörvermögen blieb so schlecht, das Sausen liess nach mit Schwankungen.

Von den Gesamterfolgen der „Mobilisation" können wir annehmen, dass sie ungefähr ebenso unsicher sind als die sämtlichen sonst angewandten Behandlungsarten.

Beobachtungen von Ausstossung des Steigbügels.

MORGAGNI [1]) glaubt, dass mit dem Verlust des Stapes das Labyrinth gefährdet und das Gehör nicht lange erhalten bleiben könne.

Si in hujus (des Trommelfells) perruptione Stapes excidat: non jam Tympanum dumdaxat, sed et mollissimas Labyrinthi membranulas per apertam sic Fenestram Ovalem injuriis patere: itaque ab nemine cui Stapes totus excidisset, auditum diu conservatum legisse memini.

BLUMENBACH, citiert v. VOIGTEL, [2]) fand einmal den Steigbügel aus dem ovalen Fenster gehoben.

GAAL schreibt: Man kennt Fälle, [3]) in welchem, obschon alle

[1]) De sedibus et censis morb.

[2]) VOIGTEL, Pathol. Anat. I. 298.

[3]) Dr. WOLF, GRAEFE und WALTHER, Journal für Chirurgie und Augenheilkunde, Bd. VII p. 297–99, Berlin 1835. VLODORP in VAN DER HOEVEN, Dissert. pathol. de morbis aurium auditusque. Lugd. Batav. 1824. Cit. bei GAAL p. 125.

Beinchen, zuerst der Hammer, dann der Steigbügel und zuletzt der Amboss hinwegkamen, das Gehör, wie behauptet wird, doch nicht geschwächt wurde.

RIBES [1]) giebt an, einige Fälle von gänzlicher Zerstörung des runden Fensters ohne gänzliche Taubheit zu kennen.

STEINER's Kompendium [2]) der Kinderheilkunde enthält folgende Bemerkung: In einem Falle gingen mit dem Eiter alle drei Gehörknöchelchen wie präpariert ab. Ob das Kind dann starb und wie es hörte, wird nicht erwähnt.

Eine Spontanausstossung wird auch von CRAIGIE erwähnt.

CLARK berichtet Z. f. O. 1892 XX: Bei einem 14jährigen hereditär luetischen Mädchen traten 9. Dez. 1888 rechts Druckschmerz des Proc. mast. und Blutungen auf, später Eiterung. Nach 14 Tagen Trommelfell blass, dünn, pergamentähnlich, mit 2 Perforationen, eine im Centrum, eine mehr oben. Eiterung geringer unter Borsäurebehandlung. Nach 8 Tagen Schmerz im Ohr, Schwäche, Schwindel, Facialislähmung rechts. Abscess über dem Proc. mast. entleert sich spontan. Ausstossung von Sequestern.

Später zeigt sich eine grosse Höhle, in der kein normales Gewebe weder des Gehörganges, noch der Paukenhöhle zu sehen ist.

Innen Fen. ovalis und Fen. rotunda zu sehen, erstere scheint durch eine Membran oder ein Häutchen verschlossen. Die Gehörknöchelchen sind nicht zu sehen. Später fanden sich dieselben lose auf dem Boden der Paukenhöhle und wurden mit der Spritze und Zange entfernt. Sie waren oberflächlich arrodiert und der Hammergriff fehlte. (Vermutlich wurde also auch der Stapes gefunden). Später nochmals Granulationen recidiviert. Bei festem Verschluss des l. Gehörganges mit dem Finger hört P. Flüstersprache auf 6 Zoll, Umgangssprache auf 29 Fuss, Uhr 1 Zoll = $^1/_{60}$, Stimmgabel vom Scheitel rechts, später links.

Am 29. Juli 1889: Bei sorgfältigem Verschluss des linken Ohres Flüstersprache auf 43 Zoll, Uhr $^3/_{60}$. Bei Verschluss

---

[1]) Revue médicale 1827 p. 265. Novembre 352 Décembre. Cit. bei BECK p. 116.

[2]) p. 370.

[3]) MYGIND, A. f. O. XXX. 86.

des rechten Ohres und Wiederholung des Versuches — das linke Ohr bleibt verschlossen — hört sie keinen Ton.

Fälle wie CLARK's gehören heute für Jeden, der die Mittelohrräume freilegt und nach STACKE offen hält, durchaus nicht mehr zu den Seltenheiten.

Tierversuche.

FLOURENS [1]) gab vielleicht mit den ersten Anstoss zu Versuchen, durch völlige Entfernung des Stapes der durch Steigbügelstarrheit verursachten Schwerhörigkeit beizukommen.

Er schreibt nach Auseinandersetzung aller Vorsichtsmassregeln: „Ich entfernte auf beiden Seiten das erste Glied der Kette der Gehörknöchelchen, das heisst den Teil, der dem Hammergriff oder dem Hammer selbst entspricht. Das Tier hörte noch. Ich nahm den Steigbügel fort, das Tier hörte immer noch. Aber was hier bemerkenswert ist, das Gehör, das bis dahin nicht merkbar geschwächt schien, war es nun sehr."

Bei mehreren anderen Tauben dasselbe Resultat.

Bei einer Taube zog FLOURENS den Stapes aus seinem Kanal, aber trennte ihn nicht vom Trommelfell. Sehr schwaches Gehör. „Ich brachte ihn in seinem kleinen Kanal zurück und prüfte das Tier von neuem. Das Gehör hatte etwas von seiner Fähigkeit wiedererlangt, „l'audition avait repris un peu de son énergie".

BOTEY-Barcelona [2]) fand stapes- oder kolumellalose Tiere ebensogut hörend, wie solche mit unversehrtem Ohre. Er sprach auf dem X. internationalen Kongress in Berlin über Expériences d'evulsion de l'étrier chez les animaux. Die Operation ist ganz ungefährlich, auch bei Lymphaustritt bildet sich stets wieder eine verschliessende Membran. Wenn man nur die äusseren 2 Knöchelchen entfernt, hören die Tiere schlechter, als wenn man den Stapes mitnimmt.[3])

Die Versuche FLOURENS's wurden öfters wiederholt und gaben die gleichen Resultate.

[1]) Recherches experimentales sur les propriétés et les fonctions du système nerveux dans les animaux vertébres. p. 440.

[2]) Kongress Berlin, A. f. O. XXXI. 251.

[3]) Z. f. O. XXI. 332.

KESSEL [1]) operierte eine Taube (am 2. Juni). Es floss in den ersten Tagen eine mehr trübe, darauf eine helle Flüssigkeit aus dem Gehörgang. (Eiterung anfangs?) In den ersten 8 Tagen nach der Operation, also während des Bestandes des Ohrenflusses, reagierte es auf Schall nicht. Von da an wurden Bewegungen auf sehr starken Schall hin wahrgenommen. Am 25. und 26. Juni wurde durch geeignete Hörprüfungen festgestellt, dass der Schall wirklich durch das Gehörorgan zur Perception kam, und dass nicht etwa das Tastorgan eine vermittelnde Brücke zu Auslösungen der Bewegungen des Tieres abgab. . . . Es machte dabei den Eindruck, als sei es nicht im Klaren darüber, woher der Schall komme.

Die ausführlichsten, auch histologisch bearbeiteten Versuche stellte GRUNERT [2]) an.

An 7 grossen Haustauben glückte 5 mal die Extraktion beider Kolumellen. Bei einer Taube gelang es beiderseits nicht, die Kolumella zu entfernen. Die Sektion erwies nach 3 Tagen, dass das zur Grösse der Platte relativ zu enge Lumen der knöchernen Führung die Ursache war, weshalb die Kalumella nicht extrahiert werden konnte. Labyrinth intakt; insbesondere kein Bluterguss darin. Beiderseits die gleichen Verhältnisse.

Die anatomischen Ergebnisse sind:

1. Nie trat Ausfluss aus dem Ohre aus.
2. Das Trommelfell war stets in längstens 11 Tagen komplett narbig verschlossen. Nur in den ersten 3 Tagen waren kleine Granulationen an den Rändern der Trommelfelllücke sichtbar, später verkleinerte sich die Lücke einfach.
3. Paukenhöhle 7 mal normal. 1 mal multiple Strangbildungen zwischen den einzelnen Kochenvorsprüngen und auch solche, welche von der Peripherie des Trommelfells medianwärts verliefen. Ob dieselben als Residuen einer Verletzung bei der Operation oder abgelaufener früherer Entzündungen aufzufassen sind, mag dahingestellt bleiben.
4. Das Foramen ovale zeigte sich verschlossen durch eine nach der Paukenhöhle zu etwas konkave, das Licht von allen Teilen

[1]) A. f. O. XL. 208.

[2]) Fortschritte der Medicin, Nr. 19, 1. Okt. 94.

ihrer Oberfläche stark reflektierende, leicht bewegliche Membran, welche nach keiner Richtung hin Adhäsionen zeigte. Der Hohlraum der Führungskammer der Kolumella war vollkommen frei. Bei einem schon 4 Wochen nach der Operation getöteten Tiere war die Membran beiderseits in der beschriebenen Weise vorhanden.

Serienschnitte der in 1 % Chromsäure entkalkten Gehörorgane zeigten folgende Struktur der Membran des ovalen Fensters:

Man kann an der Membran, im grössten Durchmesser getroffen, an ihren Ansatzstellen deutlich, an den mittleren Partien weniger deutlich 5 Schichten unterscheiden.

Die mittlere Grundschicht der Membran besteht aus einem ziemlich derben, faserigen, wenig kernhaltigen Bindegewebe, dem sich nach der tympanalen wie vestibulären Seite je ein weitmaschigeres, kernreicheres Bindegewebe anschliesst. In der Mitte der Membran ist dieses lockere Bindegewebe nur noch nach der tympanalen Seite deutlich, während es nach der labyrinthären eine nur noch minimale Schicht bildet. Von der Paukenhöhle aus sieht man, wenigstens an der Ansatzstelle, noch deutlich sich den Epithelüberzug derselben auf die Membran fortsetzen; ebenso sieht man auf der vestibulären Seite die endotheliale Auskleidung des perilymphatischen Raumes auf die Membran übergehen. Nach der Mitte zu wird dieser Überzug undeutlich, was wohl auf Rechnung unzureichender Fixation oder schädlicher Einwirkung der Entkalkungsflüssigkeit zu setzen ist. Labyrinth und Akustikus zeigen keine Abweichungen von der Norm.

Gleichgewichtsstörungen wurden nicht beobachtet. Schon 24 Stunden nach dem Eingriff konnte sich GRUNERT von dem Bestehen einer deutlichen Reaktion auf mittelstarke Geräusche und Töne überzeugen. Dann Besserung, so dass vom 10. Tage an bei allen Tieren kaum ein wesentlicher Unterschied gegenüber dem normalen Verhalten beobachtet werden konnte. Bei 2 dressierten Tauben konnte eine hochgradige Herabsetzung des Vermögens, die Richtung eines Schalles zu beurteilen, festgestellt werden. Mit Zunahme des Hörvermögens besserte sich das Orientierungsvermögen nicht in gleichem Masse.

GARNAULT übertrug die Versuche, den Steigbügel zu entfernen, auch auf Kaninchen mit demselben Resultat wie an Tauben.

Auch Zerreissungen des häutigen Labyrinthes mittels durch das ovale Fenster geführten Hakens, bei einer Taube 3 mal, wurde von den Tieren gut überstanden.

Bei Tauben [1]) war 10 Tage lang das Gehör geschwächt, nach 2 – 3 Monaten von dem normalen nicht zu unterscheiden.

Nach 3 maliger Wiederzerstörung der neugebildeten Membran schloss sie sich wieder, nur nach Ätzung mit Höllenstein blieb sie offen.

Einmal fand GARNAULT [2]) bei einer Taube, deren eine Kolumella er entfernt hatte, auf dem anderen Ohre eine Hämorrhagie in der Pauke und glaubt, dass bei dieser Operation Blutungen in beide Labyrinthe vorkommen können.

Fälle von operativer Entfernung des Steigbügels.

Die erste vollständige Extraktion wurde von KESSEL [3]) im Jahre 1877 ausgeführt. Es handelte sich um ein sprachtaubes Mädchen. Der Erfolg in Bezug auf das Hören war Null; die Geräusche wurden mässiger, aber verschwanden auch nicht. Weitere Versuche erzielten keine wesentlichen Erfolge.

Vielleicht den interessantesten einschlägigen Fall bildet der von BERTHOLD, [4]) den er betitelt:

„Was vermag das menschliche Ohr ohne Steigbügel zu hören."

Eine 38 Jahre alte Frau hat schon öfters an Ausfluss gelitten, will bis vor einem Jahre links besser gehört haben. Dann wurde das linke Ohr schwerhöriger.

Status: Mittelgrosse, teilweise dem Prom. adhärente Perforation; Hörschärfe so gering, dass sie die Hörprüfung des anderen Ohres nicht stören konnte.

R. Uhr weder von der Muschel noch vom Knochen gehört.

P. nimmt den Ton einer grossen Stimmgabel von beiden

[1]) Note à l'academie des sciences 25. Nov. 1895.

[2]) Ibid. séance 26. octobre 95.

[3]) Über die vordere Tenotomie, Mobilisierung und Extraktion des Steigbügels. Jena, Gustav Fischer, 1894.

[4]) Z. f. O. XIX. 1 f.

Stellen aus deutlich wahr, auch versteht sie in der Nähe laut gesprochene Worte. Trommelfell nicht perforiert. Proc. brev. und Membran mallei deutlich erkennbar, Trommelfell mattgrau, ohne Lichtreflex, Epithel verdickt, hinter dem Umbo rundliche Stelle, wo das Epithel aufgelockert, maceriert aussieht, aber auf Sondenberührung sich knochenhart erweist. Mit SIEGLE Trommelfell unbeweglich. Nach der Luftdouche mit Katheter Schwindel und Verschlechterung des Gehörs. Am folgenden Tage an einem Rande der knochenharten Stelle ein blutroter Streifen, der nahezu parallel mit dem Manubrium mallei verläuft. Die P. giebt an, dass die Luft durchs Ohr zische.

Nach 2 Tagen Frösteln in den Gliedern mit Schwindel.

Um die Synechien zu lösen, wird zuerst der Riss im Trommelfell mit Luftdruck erweitert. BERTHOLD ging dann mit dem Synechotom durch denselben in die Paukenhöhle ein und machte mit der Schneide des Instrumentes eine langsam drehende Bewegung. „Kaum hatte ich aber damit begonnen, so stellte sich der rundliche knochenharte Fleck mit der Kante schräg zur Trommelfellfläche, ich entfernte daher sofort das Synechotom und versuchte mit einem Häkchen, welches ich sonst zur Entfernung fremder Körper aus dem Gehörgange zu benutzen pflege, das Knochenstückchen hervorzuholen. Der Versuch gelang sofort. Mein Erstaunen war aber nicht gering, als sich das zu Tage geförderte Knochenstückchen als der vollständige Steigbügel mitsamt der Fussplatte entpuppte. Bei der Operation waren nur wenige Tropfen Blut gekommen, die ich mit, in Salicyl-Glycerin getauchter Watte abtupfte. Nach Reinigung der Wunde richtete ich meine ganze Aufmerksamkeit darauf, ob Flüssigkeit aus dem Labyrinth abfliessen würde. Die Lücke im Trommelfell, an welcher die Stapesplatte gesessen hatte, blieb jedoch trocken."

„Das Hörvermögen des operierten Ohres schien mir unverändert zu sein, obgleich die Kranke behauptete etwas besser zu hören. So lange die Frau ruhig auf dem Operationsstuhle sitzen geblieben war, hatte sie über Schwindel nicht geklagt. Beim Aufstehen knickte sie aber auf dem rechten Beine ein. Gefühl als ob sie Stufen vor sich hätte und bergauf gehen müsste. Zu Hause im Bett hatte sie immer die Vorstellung, als wenn das Bett

sich hob und schüttelte und sie herausgeschleudert werden sollte, so dass sie bisweilen vor Schreck laut aufschrie."

Am folgenden Tage Taumeln, beim Sitzen schwindelfrei. Am 2. Tage 3 Kilometer weit gegen Verbot zur Konsultation gegangen. Nach ca. $1^1/_2$ Monaten noch geringes Sekret in der Pauke, laute Worte in der Nähe gehört. Als zur Heilung der Sekretion ein Stückchen Eihaut auf die Trommelfelllücke geklebt wurde, Flüstern auf ca. 15 Fuss. Irrtum war wegen der Schwerhörigkeit des anderen Ohres ausgeschlossen. Häufiges Recidivieren des Ausflusses liess das Eihäutchen nicht dauernd sitzen, aber jedesmal nach dem Auflegen dieselbe Hörverbesserung. BERTHOLD glaubt, dass die Fussplatte des Stapes am Trommelfell angewachsen gewesen ist. Trotzdem kein Abfluss von Liquor bemerkt war, traten doch heftiger Schwindel und Koordinationsstörungen auf.

LUDEWIG [1]) entfernte 1889 bei einem seiner ersten Versuche der Hammerextraktion den Steigbügel. Darnach Sublimatspülung 1 : 1000 bei schwachem Druck. 14 Tage lang bestand Schwindel, zunächst permanent, zuletzt nur bei Bewegungen des Kopfes; Abfluss von Cerebrospinalflüssigkeit wurde nie bemerkt. Auffallend ist, dass in diesem Falle keine schwereren Folgen eintraten, zumal da wegen einer alten stinkenden Scharlacheiterung operiert wurde. Fieber trat nie auf. Das Ohr, welches vor der Steigbügelextraktion Flüsterzahlen auf ca. 20 cm hörte, ist jetzt taub.

GERHARD STRAATEN [2]) stellt die Fälle von unfreiwilliger Stapesextraktion, die in Halle vorkamen, zusammen.

9-Jähriger. Fötide Scharlacheiterung mit 4 Jahren. Trommelfell fehlt bis auf einen kleinen Rest vorn oben, der den retrahierten Hammer enthält; Paukenschleimhaut intumesciert. 25. Febr. 90. Operation links, Hammer mit der Labyrinthwand verwachsen; nicht kariös. Amboss nicht gefühlt, unbeabsichtigt Stapes extrahiert. Kein Schwindel, keine Facialislähmung.

Abfliessen von Perilymphe wurde nicht beobachtet.

26. II. C nach links, hohe Töne nicht gehört.

27. II. Hohe Töne bei stäkerem Anschlag.

3. III. Spülung Sublimat 1 : 5000, kein Schwindel.

[1]) A. f. O. XXIX. 260.

[2]) Dissertation Halle 1894.

5. III. C vom Scheitel nach links, hohe Töne links nicht gehört.

23. Sept. 91. Flüsterzahlen links sicher direkt ins Ohr.[1]) Rechtes Ohr normal!

30. Aug. 90. „Flüstersprache durchs ganze Zimmer" ist wohl Ergebnis ungenauer Hörprüfung.

Auch ich leistete während meiner Assistentenzeit in Halle einige unfreiwillige Beiträge zur Steigbügelentfernung.

1. 19-Jähriger, Hammer retrahiert, Narbe hinten oben, Eiter ohne erkennbare Fistel. Flüstersprache R $^1/_3$ m.

25. Juli 91. Hammer, Amboss und Stapes extrahiert.

26. VII. C vom Scheitel nach rechts. Hohe Töne rechts deutlich, Schwindel beim Aufrichten.

30. VII. Kein Ausfluss von Liquor, Flüsterzahlen rechts sicher gehört, kein Schwindel mehr.

5. VIII. Flüsterzahlen rechts sicher einige cm vom Ohr entfernt gehört. C_1 vom Scheitel gehört. Fis_4 rechts deutlich. Kein Schwindel.

13. VIII. 91. Rechtes Ohr trocken; Trommelfell vollkommen regeneriert; Flüsterzahlen werden handbreit vom Ohr entfernt gehört.

15. IX. Flüsterzahlen werden sicher auf 1 m Entfernung mit dem rechten Ohre gehört.

II. Am 10. Okt. 91 konnte ich einen von selbst gelockerten Steigbügel aus dem Mittelohr entfernen.[2])

Otto Kloss, 4 Jahre alt. Beiderseits Eiterung seit $^1/_4$ Jahr nach Keuchhusten, sehr fötid. Antrum voll käsigen Eiters, welcher auch den durch Karies erweiterten Aditus und die Pauke erfüllt, eröffnet.

Hammer kariös, extrahirt, Amboss nicht sichtbar, Steigbügel, dessen halbe Fussplatte fehlt, locker in Käse eingebettet, wird entfernt. Keine Schwindelerscheinungen. Gehör unbestimmbar. 15. Dez. noch ungeheilt, rauher Knochen an der Labyrinthwand in grosser Ausdehnung (Schneckennekrose?).

III. 15. Okt. 91 entfernte ich bei einem 5jährigen Kinde den

[1]) Nach Handbuch II. 777.

[2]) Rudolf Panse, Stackes Operation. A. f. O. XXXIV. 272.

Stapes, bei Ausführung der STACKE'schen Operation wegen ein Jahr dauernder stinkender Eiterung noch Scharlach. $^1/_4$ Jahr nach Beginn der Eiterung Durchbruch des Warzenfortsatzes, dann noch Masern. Schwindel beim Aufstehen vom Krankenbett, öfters Erbrechen. 3 Stunden nach Entfernung des Stapes sitzt das Kind spielend aufrecht im Bett. Flüsterworte nach etwa $^1/_4$ Jahr bestimmt auf handbreite Entfernung mit dem operierten Ohre gehört.

Einen 6. Fall aus Halle, meines Wissens von GRUNERT operiert berichtet STRAATEN. [1])

17-Jähriger. Eiterung seit Kindheit unbekannter Ursache. Stets schwerhörig, öfters Kopfschmerzen. Flüstersprache beiderseits 15 cm, Fis$_4$ links ganz wenig gehört. Knochenleitung beiderseits verstärkt.

8. III. 92. R. Hammer-Steigbügelextraktion. Hammer gesund, Stapesschenkel atrophisch, sehr dünn, an dem einen Schenkel ein kleines Stückchen der Platte sitzend. Am Capitulum Karies. Nach der Operation trat weder bei horizontaler Körperlage noch beim Aufrichten Schwindel auf. Bei der Entlassung war die Eiterung vollständig ausgeheilt; Flüsterzahlen wurden rechts bestimmt auf $^1/_2$ m Entfernung gehört.

Der erste Versuch nach vorhergehender Freilegung des Mittelohres nach STACKE den Steigbügel zu entfernen, ist in Halle am 7. Mai 92 von mir gemacht worden. SCHWARTZE beschreibt sehr kurz die Operation im Handbuch, so kurz, dass er sogar vergisst, meinen Namen zu nennen.[2])

Der Atticus wurde freigemeisselt, Amboss-Steigbügelgelenk wurde durch Tupfen getrennt, die Chorda nach unten verschoben.

Extraktion von Hammer und Amboss. Mit einem leisen Knacken wird der vorher unbewegliche Steigbügel beweglich. Umschneiden seiner Fussplatte , bei der Durchtrennung der Stapediussehne starke Blutung. Beim Versuche den Stapes zu extrahieren bricht der Kopf und kurze Stücke beider Schenkel ab. Da die Platte keinen Angriffspunkt mehr bietet, wird sie vorn und unten ummeisselt, wobei der Facialis einmal zuckt, um sie herauszuhebeln. Bei dem wegen starker Blutung häufigen Tupfen

[1]) l. c. p. 29.

[2]) SCHWARTZE's Handbuch II. 787 schreibt: „wurde in meiner Klinik gemacht" ohne Nennung meines Namens.

wird sie vielleicht mit entfernt. Jedenfalls kann man mit dem Tenotom nach hinten und oben so weit in den Vorhof sondieren, als die Krümmung desselben beträgt. Nach vorn ist das nicht möglich, also wahrscheinlich die Fussplatte noch adhärent. Liquor perilymphaticus floss nicht ab. Jodoformpulver. Drain in den Gehörgang, Naht der Wunde.

Kein Schwindel. Facialispause vom fünften Tage auf 3 Wochen. Hörverbesserung 0, Fis_4 war nur bei metallischem Anschlag gehört und C vom Scheitel nach dem anderen Ohr. Das pulsierende Geräusch soll verschwunden sein. Erst nach 3 Monaten Überhäutung des Gehörgangs und Neubildung des Trommelfelles.

Nach meinem Abgang von der Ohrenklinik in Halle sind weitere Versuche nicht mehr angestellt worden.

Meine weiteren Operationen folgen unten.

TRUCKENBROD [1]) übersetzt leider ohne Angabe der Quelle eine Arbeit BLAKES. Ich besitze ausser den Mitteilungen auf den Kongressen 2 Arbeiten von diesem. [2]) In der ersten beschreibt er die Operation der Steigbügelentfernung. 2 % Cocainlösung soll blutstillend wirken. Äthernarkose in sitzender Stellung des Patienten. Lappenschnitt hinten oben am Limbus bis zum Hammer, dann am Griff entlang abwärts. Die Angabe, dass man nach Herabbiegen dieses Lappens in der Mehrzahl der Fälle das Amboss-Steigbügelgelenk sehen könne, ist unrichtig nach RANDELL's und GARNAULT's Untersuchungen (s. u. Anatomie). Zuerst soll der Stapedius durchtrennt werden, wo aber der Steigbügel weniger zugänglich ist, erst das Gelenk. Oft ist es nicht möglich, den Stapes zu entfernen. Bisweilen brechen die Schenkel, einer mehr am Kopf, der andere näher der Basis ab. Ist der Stapes aus der Nische entfernt und hängt er an Sehne oder Adhäsionen noch fest, so soll man ihn in der Pauke lassen anstatt lange zu suchen. Die Operation ist nur unter günstigen anatomischen Bedingungen leicht. Ihre Erfolge sind unsicher, die Anzeigen für ihre Ausführung noch nicht festgestellt.

---

[1]) Z. f. O. XXXV. 86.

[2]) The Boston medical Journal. 17. Nov. 92 und 8. Dez. 92.

Dezember 92 empfiehlt BLAKE Cocain per tubam zur Stapesentfernung. Ohne Narkose entfernte B. bei einem 29-Jährigen den Kopf und die Schenkel, die Platte schien knöchern verwachsen. Trotz dieses Misserfolges wurde die vorher nicht wahrgenommene Galtonpfeife nach der Operation gehört.

Bei einer 53-Jährigen wurde der Steigbügel ebenfalls unter Cocainanästhesie entfernt. Beim Herausziehen hörte P. einen lauten Knall ohne Schmerz oder Schwindel. Der Puls stieg von 80 auf 100 und wurde schwächer. Nach 2 Minuten war er wie vorher. Über den Erfolg sagt P. kein Wort.

1892 teilte auf der Jahresversammlung der American otological society [1]) JACK die Erfolge mit, welche er durch Extraktion des Steigbügels in 16! in einem Monat operierten Fälle erzielt hatte.

Zuerst hatte er wegen Karies des Stapesköpfchens zur Ausheilung einer chronischen Eiterung den Stapes entfernt und war überrascht, schon am anderen Morgen eine Hörverbesserung konstatieren zu können. Dies veranlasste ihn zu weiteren Versuchen.

Bei 2 Patienten erzielte JACK, wie viele andere, durch blosse Entfernung von Hammer und Amboss keine Hörverbesserung, aber veranlasste Eiterung. Da so die Hörverbesserung im ersten Falle nur auf Rechnung der Stapesextraktion zu setzen war, führte JACK dieselbe künftig folgendermassen aus:

Umgekehrt V förmiger Schnitt im Trommelfell gerade über dem Amboss-Steigbügelgelenk. Der Zipfel fällt nach aussen. Durchtrennung der Stapediussehne mit einem schlanken Messer (wie SCHWARTZE's Trommelfellknopfmesser). Die Sehne muss völlig getrennt werden, da sonst nach der Lösung der Steigbügel aus dem Gesichtsfeld gezogen wird. Dann wird mit einem stumpfwinklig abgebogenen Messer das Amboss-Stapesgelenk durchtrennt. Etwa noch vorhandene Adhäsionen werden mit einem spitzen Messer rund um den Kopf gelöst.

Ein schmaler Haken unter den Kopf geführt oder eine Hakenpincette entfernt mit leichtem Zuge den Stapes. Jedoch blieb in einem Fall die Fussplatte zurück. Der Knochen löst sich mit einer Saugebewegung (with some suction). Cocain zur Blutstillung

---

[1]) Transactions of the american otological society. 1892 p. 284.

[2]) p. 287.

war selten nötig. Einigemale wurde beim Berühren des Stapes Pulsverlangsamung bemerkt, was JACK auf die unvollständige Äthernarkose schiebt.

Nach der Operation bleibt P. 2—3 Tage zu Bett, das Ohr mit Watte verstopft. Ein Blutschorf verschwindet allmählich. Voraufgegangene Eiterung erschwert die Operation.

Fall I, 12 Jahre alt, hört nur mittellaute Stimme. Ohr fortwährend absondernd. Nur der obere Trommelfellteil ist noch vorhanden. 3. Juni 92 Operation. Trommelfellrest mit Hammer-Amboss entfernt. Einige Granulationen aus dem Atticus ausgekratzt. Der kariöse Stapeskopf wird von Adhäsionen befreit und mit dem Haken entfernt, dabei Pulsverlangsamung. Kurze Zeit nach der Operation leichter Schwindel, wahrscheinlich durch Äther veranlasst. Kein Schmerz im Ohr, hört besser als je. Eiterung hörte nach 2 Tagen auf. Nach 19 Tagen Ohr völlig trocken. Gewöhnliche Sprache auf 21 Fuss gehört. Nach 5 Wochen Ohr noch trocken, Stimme auf 25 Fuss gehört.

II. Schwächlicher Knabe von 12 Jahren. Seit einigen Jahren chronische Eiterung rechts. Kleiner Trommelfellrest, Hammergriff fehlt.

Gewöhnliche Sprache auf 10 Fuss gehört. 6. Juni 92. Wegen dicker Adhäsionen schwierige Entfernung von Hammer und Amboss. Der Stapeskopf wird gelöst und der Knochen entfernt. Spülen mit Sublimat 1 : 3000. Dauer der Operation $^{5}/_{4}$ Stunden. Die nächsten 24 Stunden bedeutender Schwindel. Beim Bewegen des Kopfes auf dem Kissen drehen sich die Gegenstände rundum („round and round"). 8. Juli 92. Ohr nur etwas feucht, seit einem Monat nicht gespült.

Flüstern auf 8 Fuss gehört.

III. Knabe von 12 Jahren. Seit 9 Monaten Eiterung links. Kleine Perforation in der Membrana flaccida.

Flüstern 18 Zoll, gewöhnliche Stimme 20 Fuss. Uhr a. s. $^{4}/_{60}$, Stimmgabel R. C. vertex s. plus, Warzenfortsatz s. plus.

18. Juni 92 Operation. Ablösen des ganzen Trommelfelles. Hammer-Amboss entfernt, ebenso Stapes in drei Stücken, ein Teil der Fussplatte bleibt im Fenster, Granulationen aus dem Atticus entfernt. Nach 7 Wochen nur geringe Eiterung.

Flüstern 8 Fuss, gewöhnliche Stimme 20 Fuss. Stimmgabel vom Knochen nach links, RINNE plus, Uhr $^{2}_{60}$.

IV. Weiblich, Lues. Durch eine Narbe Amboss- Stapesgelenk sichtbar. Laute Sprache 15 Fuss, Uhr links $^{3}_{60}$, KÖNIG's Stäbe 35 000, WEBER nach links.

Dreieckiger Schnitt durch die Narbe, Durchtrennung der Stapediussehne, des Amboss-Stapesgelenkes und von Adhäsionen um den Stapeskopf. Da die Stapediussehne wohl nicht ganz durchschnitten war, schwierige, aber dann völlige Entfernung, keine Pulsverlangsamung oder Blutung. 24 Stunden Nausea und Schwindel. 6 Tage etwas Schwindel beim Gehen. Uhr $^{10}/_{60}$, Flüstern 8 Fuss, Stimme 20 Fuss, KÖNIG's Stäbe um 5000 besser.

V. 40-Jähriger. Rechts Eiterung seit 25 Jahren. Druck auf der rechten Kopseite.

Hammer retrahiert und verwachsen, lange Ambossschenkel nicht sichtbar, Stapeskopf mit dicker Narbe bedeckt.

Uhr $^{0}_{60}$ kontakt, Flüstern nicht gehört; gewöhnliche Stimme 1 Fuss, KÖNIG's Stäbe 35 000, Stimmgabel in Luftleitung 5", WEBER nach rechts.

20. Juni 92 Operation. Dreieckiger Schnitt über dem Stapes, Kopf desselben rings umschnitten. Stapes mit Pincette bis auf $^{1}/_{2}$ Fussplatte entfernt, die später leicht mit der Sonde zu fühlen ist.

Trotzdem am anderen Morgen Uhr $^{1}_{60}$, lautes Flüstern 2 Fuss, gewöhnliche Stimme 9 Fuss, laute 20 Fuss, KÖNIG's Stäbe 5000 weniger: 30 000. 8. Juli dasselbe Gehör. Trommelfell am Promontorium adhärent, Kopfdruck verschwunden.

VI. 20-Jähriger. Chronische Eiterung seit 2 Jahren geheilt. Alles ausser dem Stapes herausgeeitert. Flüstern links 0, Stimme 0, laute Stimme 1 Fuss, Uhr $^{0}_{00}$, Stimmgabel in Luftleitung 0, WEBER nach rechts.

11. Juni 92. Kopf befreit und Stapedius durchschnitten.

20. Juni 92. Kein Schmerz oder Schwindel.

Flüstern 1 Fuss, Stimme 15 Fuss, laute Stimme 20 plus. Stimmgabel 2", WEBER noch nach rechts, Uhr links $^{1}/_{60}$.

Nach einem Monat dasselbe, Ohr trocken, ohne Krusten.

VII. 18-Jähriger. Rechts Verkalkung und Perforation. Dickes Gewebe über der Fen. oval. Eiterung seit einigen Jahren geheilt.

Hören allmählich schlechter. Uhr c_{60}, KÖNIG's Stäbe 35 000, Stimme 9 Fuss, Knochenleitung vermehrt.

20. Juni operiert. Stapeskopf ist schwierig in den Schwielen zu finden. Wegen fester Verbindung konnten nur Teile der Schenkel und der Kopf entfernt werden. Pulsverlangsamung dabei.

21. Juni 92. Kein Schmerz, Hörverbesserung (!).

Uhr $^{8}/_{60}$, KÖNIG's Stäbe 40 000, Flüstern 4 Fuss, Stimme 30 Fuss mehr. Nur geringe Röte wies auf den Sitz der Operation.

VIII. 17-Jährige. Taubheit rechts nach chronischer Eiterung. Grosse Perforation in der hinteren Trommelfellhälfte, durch die der Stapeskopf deutlich sichtbar. Summendes Geräusch, Flüstern 4 Fuss, Stimme 20 Fuss. Uhr rechts $^{5}/_{12}$, KÖNIG's Stäbe 35 000.

21. Juni 92. Kopf des Stapes von Adhäsionen befreit und mit Haken entfernt. Deutliche Pulsverlangsamung dabei.

22. Juni keine Symptome, Uhr $^{13}/_{60}$, lautes Flüstern 15 Fuss, gewöhnliche Stimme 25 Fuss weiter, KÖNIG's Stäbe 30 000.

29. Juni. Hören gut, Sausen beinahe verschwunden. Nach 17 Tagen Ohr trocken, Gehör wie früher, nur die Uhr 10 Zoll weniger.

IX. Männlich, 35 Jahre alt. Seit Kindheit links schwerhörig durch chronische Eiterung nach Scharlach. Grosse Perforation im hinteren oberen Quadranten. Stapes sichtbar, Uhr $^{1}/_{60}$, Flüstern 0, Stimme 2 Fuss, laute Stimme 12 Fuss. Operation. Am anderen Tage leichter Schwindel beim Aufsitzen im Bett. Hören der Stimme gebessert. Keine entzündliche Reaktion im Ohr. Flüstern 1 Fuss, Stimme 25 Fuss weiter, Stimmgabelknochenleitung rechts plus, in Luftleitung 35", Uhr c'_{60}, KÖNIG's Stäbe 30 000. Zuletzt 9 Tage nach der Operation mit demselben Hörvermögen gesehen.

X. 19 Jahre alt. Eiterung mit 15 Jahren, seit 2 Jahren Hörstörung. Das hintere Segment des Trommelfelles vereitert. Rundes Fenster und langer Ambossschenkel leicht sichtbar.

Uhr $^{4}/_{60}$, Flüstern 2 Fuss, Stimme 6 Fuss. Stimmgabel vom Knochen rechts plus. KÖNIG's Stäbe 30 000.

22. Juni 92 operiert. Stapedius und Ambossgelenk durchtrennt. Stapes schwierig hinter dem Amboss vorzuholen. Amboss fällt auf den Boden des Mittelohres, kann nur durch Spritzen entfernt werden. Am anderen Tage einiger Schwindel. Flüstern 3 Fuss, Stimme 9 Fuss, laute Stimme 25 Fuss. WEBER nach links,

von der Schläfe rechts plus. Noch am 1. Juli Schwindel. Ohr feucht. Heilung in 2 Wochen mit demselben Hörvermögen.

XI. Weiblich, 35 Jahr. Links plötzlicher Verlust des Gehöres vor 6 Monaten mit Sausen und Schwindel. Trommelfell etwas verdickt. Durchaus kein Gehör, ausser für lautes Schreien durch den Hörschlauch, Stimmgabel durch den Knochen nur nach rechts. Am Morgen des 23. Juni Stapes entfernt. Abends hört Pat. Stimme. Am anderen Morgen Uhr c_{60}. Flüstern 7 Fuss, Stimme 10 Fuss, laute Stimme 20, Stimmgabel von Scheitel und Schläfe (T.), links Luft T 15" (?), KÖNIG's Stäbe 45000. Frei von Schwindel und Sausen. 8. Juli gutes Gehör. WEBER mehr nach links. Kein Schwindel oder Sausen, Wunde geheilt.

XII. Weiblich, 20 Jahr. Allmählich schwerhörig, seit einigen Jahren chronischer, nicht eiteriger Katarrh, links schlechter und bisweilen Tinnitus, kleine Narbe über dem Stapes. Rechtes Ohr hört gut. Links Stimme 1 Fuss, laute Stimme 4 Fuss, Uhr $^2/_{60}$, Stimmgabel in Luft 15", durch die Zähne nach links. KÖNIG's Stäbe 30000.

26. Juni Operation. Dreieckiger Schnitt durch die Narbe. Knochen in einem Stücke entfernt, ohne Pulsverlangsamung. 28. Juni leichter Schmerz im Ohr, Blutschorf auf dem Schnitt. Etwas Schwindel beim schnellen Bewegen des Kopfes. Temperatur 1° über Norm. Lautes Flüstern 1 Fuss, Stimme 10 Fuss, laute Stimme 18 Fuss weiter. WEBER nach rechts. Uhr kontakt. KÖNIG's Stäbe 30000.

1. Juli noch etwas schwindlig. Gehör dasselbe. Ohr etwas empfindlich für Berührung, dünner blutiger Ausfluss. 10 Tage nach der Operation Flüstern 12 Fuss, gewöhnliche Stimme 30 Fuss.

10. Juli etwas Sausen.

Uhr c_{60}, Stimmgabel in Luft 50". WEBER nach rechts. Flüstern 18 Fuss.

XIII. 16 Jahr. Seit 2 Jahren allmählich taub, links schlechter Otitis media insidiosa.

Uhr links c_{60}, Stimmgabel in Luftleitung rechts plus, von Scheitel und Schläfe links plus. KÖNIG's Stäbe 35000, Flüstern 2 Fuss, gewöhnliche Stimme 4 Fuss, laute Stimme 10 Fuss. Links Trommelfell transparent, langer Ambossschenkel sichtbar.

27. Juni operiert. Dreieckiger Schnitt, langer Ambossschenkel

fest an der Innenwand adhärent. Stapedius wohl nicht völlig getrennt, Stapes nicht entfernt, aber aus der Fen. ovalis gebracht. Einige Stunden leichter Schwindel. Leichte Exsudation einige Tage. Flüstern 7 Fuss, Stimme 12 Fuss, laute 20 Fuss. WEBER nach links. Uhr c'_{60}, KÖNIG's Stäbe 45000.

8 Tage nach der Operation Flüstern 5 Fuss, Stimme 15 Fuss, Stimmgabel Knochen links plus. Uhr $^2/_{60}$, KÖNIG's Stäbe 50000.

XIV. Weiblich, 45 Jahr. Seit 20 Jahren durch Otitis media insidiosa schwerhörig. Trommelfell etwas dunkel. Flüstern nicht gehört, Stimme 6 Zoll, durch Hörrohr 5 Fuss, laute Stimme 5 Fuss. Stimmgabel durch Luft und Knochen rechts. Uhr nicht im Kontakt, KÖNIG's Stäbe 20000. Operation 28. Juni. Dreieckiger Schnitt. Stapedius, Incusgelenk und einige Adhäsionen am Kopf getrennt. Die Fussplatte bleibt zurück, kein Schwindel oder Schmerz. Am nächsten Morgen ist Patient angekleidet aufgestanden.

Flüstern 1 Fuss, Stimme 7 Fuss, laute Stimme 20 Fuss. WEBER vom Scheitel nach links, von den Zähnen nach rechts. KÖNIG's Stäbe 40000, Uhr $^0/_{60}$ kontakt. Nach 9 Tagen WEBER in beiden Seiten gleich. KÖNIG's Stäbe nur 30000. Ohr trocken.

XV. Stapes nicht gefunden. Nur der adhärente Hammer extrahiert. Leichte Hörverbesserung wahrscheinlich infolge Lösung von Adhäsionen um das runde Fenster.

XVI. 47-Jährige. Allmählich schwerhörig seit 5 Jahren. Stapes-Incusgelenk beiderseits sichtbar. Rechts laute Stimme nur 2 Fuss, Stimmgabel 3″. WEBER nach rechts. Operation am 30. Juni. Am nächsten Tage Flüstern 6 Fuss, Stimme 19 Fuss, laute Stimme 30 Fuss. WEBER nach beiden Ohren gleich. Stimmgabel in Luft rechts 10″. Uhr rechts $^0/_{60}$ kontakt. KÖNIG's Stäbe 35000. Schwindel beim Liegen auf der rechten Seite. Nach einer Woche scheinbar rechts noch besseres Hören für Stimme.

BLAKE [1]) erwähnt auf der Jahresversammlung der amerikanischen otologischen Gesellschaft einen 27jährigen Mann, dem er im Alter von 10 Jahren das ovale Fenster rechts ausräumte (entire clearing). 92 war das Fenster durch eine glänzende Membran geschlossen, POLITZER's Hörmesser wurde auf 180 Zoll, Stimmgabel $^{40}{}_{65}$ Dauer, WEBER

[1]) Report 1892. 312.

nach links, in Luftleitung besser rechts, KÖNIG's Stäbe 40000. Stimme 15 Fuss.

Bei der Berührung des Stapes vorübergehender Schwindel und Pulsverlangsamung.

In der Diskussion zu JACK's und BLAKE's Vortrag werden Zweifel gegen die Genauigkeit der Hörprüfung erhoben und DENCH führt die Möglichkeit an, dass durch den Eingriff das andere Ohr besser hörend geworden sein könne.

30. Sept. 1893 extrahierte KESSEL[1]) bei einem 14jährigen Mädchen den Stapes. Hörvermögen vor der Operation: Flüstersprache vor dem Ohr. WEBER nach links 64—40000 Schwingungen gehört, Geräusche nur zeitweise.

Hörprüfung unmittelbar nach der Operation und Anlegung eines Occlusivverbandes. WEBER nach links. Uhr vom linken Proc. mast. besser als rechts. Flüstern durch den Verband nach links verlegt. Verschlechterung des Gehörs für Flüstern bis zum 4. Tage, dann Besserung, so dass Flüstern am 6. Oktober wieder gehört wird. 8. Oktober 1. Verbandwechsel. Hörprüfung bei freiem Gehörgang und Pauke, Flüsterzahlen 7 m, Fenstermembran neugebildet. Am 15. Oktober Hörschärfe 75 cm. Nach Entfernung von etwas Jodoformpulver von der ovalen Membran 8 m. Druck mit Pinsel auf die Membran löschte das Hören einer auf den Scheitel gesetzten Stimmgabel aus; und dabei trat ein deutliches Überspringen der Projektion vom linken zum rechten Ohr ein. Wurde mit einem Pinsel eine stecknadelkopfgrosse Salbenmasse auf die Fenstermembran gestrichen, hörte die Patientin 20 m Flüstern. Ward auch das linke operierte Ohr geschlossen nur 1 m.

20. November 93 führte KESSEL eine zweite Stapesextraktion aus bei einem Patienten, bei dem der Warzenfortsatz operiert und ausgeheilt war. Subjektive Hörempfindungen, Labyrinth- und intracranieller Druck wurde geklagt. Hörschärfe betrug 50 cm. Bei schwachem Zuge am Steigbügel entstand ein Pfeifen im Ohre. Wurde eine Stimmgabel auf den Scheitel gesetzt und an dem Steigbügel gezogen, so wurde der Ton unter Projektion nach links beträchtlich verstärkt und beim Nachlassen wieder geschwächt.

[1]) Über die vordere Tenotomie. Jena, Gustav Fischer, 1894, S. 14.

Der Verschluss des Foramen ovale hatte sich nach 10 Tagen vollzogen.

Auch dieser Patient zeigte nach der Operation Hyperästhesie, sodass er Flüstersprache durch den Occlusivverband hörte. Die Hörschärfe nahm bis zum 5. Tage ab, dann wieder zu und schwankte zwischen 6—10 m. Die subjektiven Geräusche sind gänzlich geschwunden, die Paukenhöhlenschleimhaut grau und trocken. P. hört Töne von 64—40000 Schwingungen, Schwebungen und Kombinationstöne.

Während die meisten Forscher immer nur von Operation am sichtbaren Stapes sprachen, zieht KESSEL von vornherein auch eine ungünstige Lage in Erwägung und schlägt vor, die Hammer-Ambossnische durch den Gehörgang frei zu legen, erwähnt aber auch die zuerst von mir ausgeführte Operation mit Freilegung nach abgelöster Ohrmuschel. Der Zug am Steigbügel ist sehr schwach auszuüben, um die Schenkel nicht zu brechen. Beim Durchschneiden des Ringbandes geht man von unten nach vorn und oben, möglichst nahe an der Insertionsrinne.

KESSEL führt die Operation ein- oder zweizeitig aus, in letzterem Falle nach Heilung der Pauke, nach Entfernung des Trommelfells und der 2 ersten Gehörknöchelchen. Ist der Steigbügel gelockert, so wird man mit Auftupfen des Blutes vorsichtig sein müssen, um den Stapes nicht ins Labyrinth zu stossen.

Nach der Extraktion wird das Promontorium mit einer dicken Schicht Jodoformpulver angeblasen und besonders dafür gesorgt, dass die Tubenmündung damit verlegt wird. Dann wird Pauke und Gehörgang mit Jodoformgace austamponiert.

Nach 8—10 Tagen hat sich eine Fenstermembran gebildet. Dieselbe kann glatt und eben und mit Epithel bekleidet oder noch, entsprechend der Granulationsbildung, aus welcher sie hervorgeht, mit kleinen Höckerchen besetzt sein.

Von Zufällen und Folgen bei und nach der Operation beobachtete KESSEL Neigung zu oder ausgesprochenen Schwindel bis zum Wanken, Brechneigung, Nystagmus in der Horizontalebene verbunden mit Scheinbewegung der Gesichtsobjekte, Frösteln ohne Steigerung der Temperatur und Pulsfrequenz, Ohren- und

Kopfschmerz. Alle diese Erscheinungen beruhigen sich und verschwinden bei ruhiger Bettlage.

KESSEL schliesst seine Ansichten über die Stapesextraktion damit, dass alle schallverstärkenden Apparate nicht im stande sein werden, den störenden Wechsel des Labyrinthdruckes zu beseitigen. Diese Störungen äusserten sich bei einer Patientin ohne Stapes in Schwankungen der Hörweite von 4—10 m für Flüstersprache. [2])

BEZOLD [3]) entfernte einmal den Steigbügel.

Eine 48-Jährige leidet an langjähriger Schwerhörigkeit beiderseits und seit einem Jahre an kontinuierlichem Sausen. Beiderseits Residuen von Mittelohreiterung mit Perforation. Rechts nierenförmige Perforation der hinteren oberen Zweidrittel. Hammergriff mit Promontorium verwachsen. Hinten oben anscheinend langer Ambossschenkel mit Stapediussehne frei sichtbar, hinten unten Nische des runden Fensters. Schleimhaut blassgelb, am Ambossschenkel weissgrau. Bei Luftdouche rechts breites hauchendes Perforationsgeräusch. Links eingesunkene Narbe mit Perforation.

Flüstern	R. 2 cm,	L. 10 cm,
Sprache	„ 20 „	„ 90 „
untere Tongrenze	„ C (64 v. d.)	„ A (110 v. d.),
obere „	„ Galton 1,7	„ Galton 2,3,
Rinne	„ — 7	„ — 5

A vom Scheitel unbestimmt, in welches + 12 Sek.
a, „ „ „ „ „ — 2 „

Durchtrennung der Stapediussehne und eines Narbenstranges, der den langen Ambossschenkel vorgetäuscht hatte. Häkchen konnten wegen Enge des Pelvis ovalis nicht zwischen die Schenkel gebracht werden. Mit einer feinen Kornzange wurde er am Kopf durch eine sanfte Traktion herausgezogen. Kein Ausfluss von Serum.

Am vertrockneten Präparat erscheint die Fussplatte von weisser Knochenfarbe. Es spricht dies dafür, dass nicht nur das

[1]) 1894 p. 22.
[2]) p. 15.
[3]) BEZOLD, 2. Otologenkongress. Sep.-A. Z. f. O. XXXV. 120.

Periost derselben, sondern auch das die Fussplatte überziehende Knorpelgebilde zurückgeblieben ist.

Die Operation war unter Cocaineinwirkung nicht sehr schmerzhaft gewesen. Im Moment der Entfernung sank die Kranke mit einem tiefen Seufzer auf die andere Seite, entfärbte sich, Schweiss brach aus. Darauf erfolgten einige Ructuse und wiederholte starke laute Gähnbewegungen, dazwischen fortwährend tiefe Seufzer. Das Bewusstsein blieb erhalten. Die trotz dieser schweren Erscheinungen sofort vorgenommene Hörprüfung schien eine Besserung zu ergeben. Da aber die Kranke bei dem Zustande vollständiger Erschlaffung, in welchem sie sich befand, das andere Ohr wahrscheinlich nicht fest geschlossen hatte, so ist auf diese erste Prüfung kein Gewicht zu legen. Nach einer halben Stunde war die P. noch sehr blass. „Der Schwindel war, als sie aufstand, so heftig, wie ich ihn noch selten bei einer Ohrenkranken gesehen habe." Nach der Heimfahrt musste sie zweimal erbrechen.

Der stärkere Schwindel dauerte bis zum dritten Tage an. An diesem Tage konnte sie langsam gerade gehen und war allein zu mir gekommen, doch fühlte sie sich noch ununterbrochen schwindlig, auch beim ruhigen Sitzen. Ihre hauptsächlichste Klage besteht heute über ein verstärktes Sausen im rechten Ohre. Die Watte im Ohr war von blutigem Serum getränkt, aber wieder getrocknet. Von der tief geröteten, glänzenden, mässig geschwellten Paukenschleimhaut tupft die mit Watte umwickelte Sonde eine Spur blutigen Serums ab.

Flüstern 0. Stimme bei offenem rechten Ohr nicht besser als bei geschlossenen beiden. Von allen Stimmgabeln nur Fis_4 und c_4 gehört. A vom Scheitel nach dem operierten Ohre.

Schwindel bestand bis in die dritte Woche fort. Verstärktes Sausen hauptsächlich auf dem operierten Ohre. Damals Flüstern 0, Konversationssprache am Ohr, untere Tongrenze in Luftleitung A. Keine Lücken bis Galton 2,3. Blasen des Galton nicht gehört.

10 Wochen nach der Operation. In der Stapesgegend unregelmässige grau ausgekleidete Vertiefung mit mehreren Reflexen. Sprache 3 cm (7 und 5 am schlechtesten). A. v. Sch. noch am operierten Ohr, rechts, 17 Sek. +. a' ebenso nach rechts — 3 Sek. Rinne R. —10, L. —6.

In der Diskussion über BEZOLD's Vortrag erwähnt LEMCKE [1]) einen Fall, bei dem er Nov. 92 bei der Hammer-Ambossextraktion, ohne es beabsichtigt zu haben, den Steigbügel rechterseits entfernt hatte. Die im März 93 vorgenommene Hörprüfung ergab allerdings eine mässige Herabsetzung der Hörfähigkeit, doch lässt er dahingestellt, ob dieselbe als eine Folge der Steigbügelextraktion zu betrachten ist.

STACKE [2]) hat eine unfreiwillige Steigbügelextraktion gemacht bei Gelegenheit der operativen Eröffnung der Mittelohrräume nach Ablösen der Ohrmuschel. Der betreffende Patient hörte danach Flüstersprache auf 1 Meter. So ist es geblieben; die Eiterung ist geheilt.

L. WOLF [3]) konnte mit einem spitzen Häkchen den Stapes ungemein leicht extrahieren. Subjektive Erscheinungen und leichter Schwindel. Erstaunlich war eine Hörverbesserung für Flüstersprache um 2—3 m, die in der nächsten Zeit der Beobachtung auch anhielt. Die Eiterung, die schon mehrere Jahre bestand, hörte nicht auf, so dass jedenfalls noch sonst ein kariöser Prozess, wahrscheinlich des Amboss angenommen werden musste.

1893 berichtet in den Transaktions BLAKE [4]) von 21 Fällen von Stapesoperationen, davon 18 Mobilisationen mit 3 Besserungen.

Einer Extraktion des Stapes bei einem 36-Jährigen folgte Erbleichen und Pulsverlangsamung, sonst keine unangenehmen Symptome. Vor der Operation Stimmgabel $^{5}/_{65}$ in Luftleitung, $^{30}/_{65}$ durch den Knochen-Warzenfortsatz. KÖNIG's Stäbe 25000. Mittellaute Stimme 3 Fuss. 5 Monate nachher POLITZER's Hörmesser 12 Zoll. Stimmgabel in Luft $^{20}/_{65}$, durch den Proc. mast. $^{20}/_{65}$. KÖNIG's Stäbe 30000. Stimme mittellaut 7—8 Fuss. Im nichtoperierten Ohr 10 % Besserung. Mit der Besserung der Stimme ging nicht gleiche Besserung für Unterscheidung von Konsonanten einher, die erst später erworben wurde.

In einem zweiten Falle brachen die Schenkel und die Platte blieb sitzen.

[1]) A. f. O. XXXV. 121.
[2]) A. f. O. XXXV. 121.
[3]) A. f. O. XXXV. 121.
[4]) Transactions 466.

Hörprüfung für Uhr $^{8}/_{100}$, Stimme $^{1}/_{35}$, Stimmgabel in Luft $^{8}/_{35}$, Knochen $^{17}/_{35}$. Operation unter Cocain. Beim Ziehen am Stapes Schwindel, der zunahm mit Nausea und Erbrechen. Hörverbesserung erst nach 12 Tagen: Uhr $^{6}/_{100}$, Stimme $^{21}/_{35}$, Stimmgabel in Luft $^{23}/_{35}$, im Knochen $^{30}/_{35}$.

Im dritten Fall seit 30 Jahren chron. progressive Erkrankung beider Ohren. Stimmgabel in Luft $^{5}/_{65}$—$^{10}/_{65}$, KÖNIG's Stäbe etwa 20000, Operation in Äthernarkose. Der vordere Schenkel bricht an der Platte, der hintere am Kopf. Da die Nische klar zu sehen war, Umschneidung der Fussplatte mit einem schmalen Paracentesemesser und Entfernung derselben mit einem um 45° gebogenen kurzen Messer. Dabei Pulsverlangsamung und leichter Ausfluss wässeriger Flüssigkeit aus der Nische. Kein Schwindel beim Erwachen aus der Narkose. Nach 2 Wochen Stimmgabel in Luft $^{15}/_{65}$, Knochen $^{25}/_{65}$. KÖNIG's Stäbe 25000. Auch hier Besserung im nicht operierten Ohre und Erleichterung im Kopfe.

Die übrigen Fälle fasst BLAKE zusammen wie folgt:

Zahl der versuchten Stapesentfernung bei chronischer nicht-eitriger Erkrankung des Mittelohres	21
Stapes ganz entfernt	9
Brechen beider Schenkel	10
Stapes unbeweglich	2
Pulsveränderung beim Ziehen am Stapes	12
Schwindel	6
Schwindel über einem Monat	3
Hörverbesserung	3

JACK berichtet auf der Jahresversammlung der amerikanischen Otologen 1893 über 32 neue Fälle von Stapesextraktion.

Die Operation betreffend empfiehlt er möglichst nahe am Limbus zu schneiden und den Trommelfelllappen durch einen Papierverband BLAKE's nach unten zu halten. Der Amboss ist nur zu entfernen, wenn er erheblich dislociert wird, weil sein Schenkel das Trommelfell am Einrücken in die ovale Nische hindert.

1. Bei Adhäsionen nach Eiterung ist die Entfernung des Stapes von grossem Nutzen.

2. Ebenso bei „Otitis catarrhalis adhaesiva".

3. Bei Sklerose „Otitis media insidiosa" blieb die Fussplatte meistens, teilweise oder ganz zurück.

Von den 16 im Jahre 1892 von JACK erwähnten Fällen sind die 3 Fälle von Eiterung und 9 von Residuen chronischer Eiterung geheilt geblieben.

Bei einem Fall von chronischer beiderseitiger Eiterung, wo rechts der Stapes entfernt war, granulierte nach einem Monat die ovale Nische und heilte bald nach Entfernung der Granulationen und Gebrauch von Kupferlösung. 8. Juli 93 dünne Membran über der runden Nische. Auf dem operierten Ohr war das Gehör besser, während es vor der Operation umgekehrt war.

Uhr = R. $^{3}/_{60}$ L. $^{2}/_{60}$

Stimme = R. $^{8}/_{25}$, $^{20}/_{35}$ L. $^{1}/_{25}$ $^{2}/_{35}$

Stimmgabel C = $\frac{\text{Luft}}{\text{Knochen}}$ R. $\frac{^{10}/_{35}''}{^{20}/_{35}''}$

Die Trommelfellwunde war meist vernarbt, wo nicht, konnte man eine dünne Narbe über der Fen. ovalis sehen.

Schwindel wurde nur bei einer 47-Jährigen bemerkt, die schon lange darüber klagte. Er hatte später nach der Operation nachgelassen. Bei einigen Patienten schwand der vor der Operation bestehende Schwindel.

Der Einfluss auf subjektive Geräusche ist unbestimmt. Manche verloren sie nach der Operation, bei Wenigen traten sie in geringem Grade erst auf. Die Hörverbesserung für Stimmgabel bestand.

KÖNIG's Klangstäbe zeigte einmal einen Gewinn von 5000 Schwingungen in der Sekunde. Einmal wurden 15 000 Schwingungen mehr gehört nach der Operation, und es blieb so.

Prüfung mit der Uhr zeigte teils Verlust, teils Gewinn. In Fällen von geringem Verlust für Uhr und Klangstäbe trat doch Verbesserung für Stimme ein.

Bei der Wortprüfung wurden dieselben Worte gebraucht und das andere Ohr fest mit Watte verstopft und der Finger eines Assistenten fest in den Gehörgang gepresst. Wo die Fussplatte im Fenster blieb, war keine Veränderung gegen früher. In den Fällen mit völliger Entleerung der Fenestra ovalis war das Gehör dasselbe wie gleich nach der Operation.

In einem Fall, XII von 1892, der beiderseits operiert war,

blieb das Gehör fünf Monate völlig gut und wurde etwas schlechter durch einen Tubenkatarrh mit ausgesprochener Retraktion des Trommelfells in der Nachbarschaft der Fen. rot. Katheter brachte den vorigen Zustand. Ein dreieckiger Ausschnitt aus dem Trommelfell über der Fen. ov. vermochte das Einsinken in die Nische nicht zu verhindern. Die Gehörprüfung ergab vor der Operation am 26. Juni 92 folgendes Resultat.

Flüstern 0, laute Stimme 4 F., Uhr $^{2}/_{60}$, Stimmgabel C, Luft 15", WEBER nach links, Klangstäbe 30000. Etwa ein Jahr später, am 8. Juli 93 Flüstern 3 F., laute Stimme 21 F., Uhr $^{1}/_{100}$, Stimmgabel A 13", WEBER nach R., Klangstäbe 35000.

Neu hinzukommend ist die Operation der anderen Seite dieses Patienten.

I. 27. Sept. 92. Rechts operiert. Vorher Flüstern 6 Zoll, Stimme 10 F., Uhr c_{60}.

Am 8. Juli 93 war das Gesamtgehör:

Uhr = Rechts $^{1}/_{100}$, Links $^{1}/_{100}$

Flüstern u. mittlere Stimme = Rechts $^{3}/_{25}$, $^{21}/_{35}$, Links $^{10}/_{25}$, $^{35}/_{35}$

$$\text{Stimmgabel A} = \frac{\text{Luftleitung}}{\text{Knochenleitung}} \quad \text{Rechts } \frac{13''}{17''} \text{ L. } \frac{15''}{15''}$$

WEBER beiderseits gleich, Klangstäbe 40000 nicht gehört.

2 Jahre nach der Operation war das Gesamtgehör noch besser.

Flüstern $^{15}/_{25}$, mittellaute Stimme $^{30}/_{35}$, Stimmgabel C Luftleitung 25", Knochenleitung 28".

II. 48-Jähriger, mit 15 Jahren progressive Schwerhörigkeit, (Sklerose) Knochenleitung links verlängert. Hörvermögen für Stimme nur halb. Op. 27. Febr. 93. Die Schenkel, die an der Basis sehr verdünnt sind, brechen ab. An der hinteren oberen Ecke wurde versucht, mit Haken die Platte zu entfernen. Die Platte brach in der Mitte und einige Stücke wurden entfernt, dabei Ausfluss von Labyrinthwasser. Starker Schwindel und Übelkeit. 5 Tage im Bett geblieben.

Nach dem kein Schwindel mehr und Hören wie vor der Operation.

JACK hält das Resultat für besser, wenn die Basalmembran (?) durch die Operation nicht zerbrochen wird und glaubt, dass sich der Knorpel ablöst und in dem Fenster bleibt.

III. 52-Jährige. Durch chronische Eiterung rechts grosse Zer-

störung des Trommelfells. Links Trommelfellrest am Limbus. Nur der Stapes noch vorhanden, sehr adhärent. Rechts kein Hörvermögen und C auch nicht durch den Knochen. Links laute Stimme durch Hörrohr und Knochenleitung gut. Lösung der Adhäsionen, Schwindel bei Bewegung des Stapes. Kurz nach der Operation Stimme auf 4 Fuss gehört. Eine hinzutretende Entzündung verschlechterte das Gehör, nach ihrer Heilung

Stimme $^1/_{55}$, Stimmgabel C. $\frac{\text{Luft } 0}{\text{Knochen } 14''}$, WEBER nicht gehört.

IV. Taubstumm von 19 Jahren. Durch Luft- oder Hörschlauch nichts gehört. Stimmgabel angeblich durch Knochenleitung.

29. Dez. 92. rechts Stapes entfernt ohne Schwindel: Einzelne Worte und Stimmgabel durch Hörschlauch gehört. Nach 14 Tagen Operation links ohne Reaktion und Besserung.

JACK schliesst p. 485:

Bei Eiterungsprozessen ist das Resultat der Stapesentfernung gut. Bei Sklerose wegen der Schwierigkeit die Fussplatte herauszubekommen, nicht ermuthigend.

2. Entzündung ist selten und ohne üble Folgen.

3. Dünne Narbe über der Nische verschlechtert das Gehör nicht notwendigerweise.

4. Einige Fälle von Schwindel und Sausen werden gebessert. Dauernder Schwindel entsteht sehr selten durch die Operation.

5. Unverhältnismässig bessert sich das Sprachverständnis gegenüber anderen Tönen. Selten umgekehrt.

6. Bleibt der Erfolg aus (nur 1—2 Fälle), so mag das durch Labyrinthblutung verursacht sein.

7. Ist der Stapes kariös, soll er mit entfernt werden.

BLAKE konnte 2 mal Schwindel nicht beseitigen. In einem dieser Fälle verdoppelte die Eröffnung der Pauke das Hörvermögen und vernichtete es die Stapesentfernung.

Einmal blieb die Knorpelplatte und die Membran riss; es folgte Ausfluss von Serum. Gehör für Stimme 20 Fuss gegen 2 vorher. Innerhalb $^1/_4$ Stunde Schwindel. 10 Tage Ausfluss von Serum mit dessen Aufhören der Schwindel endigte und zugleich die Hörverbesserung.

---

[1]) Transactions 93. 485.

BURNETT[1]) berichtet 1893 über eine Operation. Abbrechen der Stapesschenkel, Verschwinden von Geräuschen, geringe Hörverbesserung.

Ein anderes Mal (16. Dez. 92) entfernte er den Stapes ganz. Hörprüfung rechts normal, links 0. Geräusche und bisweilen Schwindel bestanden, kein Ausfluss von Liquor. Am anderen Tage einzelne Worte auf 8 10 Zoll gehört (22. Dez.) keine Reaktion und kein Verschluss der Membrana tympani. Flüstern auf 6—8 Zoll. Erst April 93 Regeneration ohne Hörverbesserung. Völliges Aufhören von Schwindel und Geräuschen.

BURNETT[2]) hat fünfmal den Incus und einmal den Stapes bei Sclerose entfernt und der gute Erfolg lässt ihn in jedem Fall von Mittelohrschwindel, in welchem Freilegung und teilweise Entfernung des Steigbügels nicht die gewünschte Erleichterung schafft, die Punktion der Fussplatte des Steigbügels für gerechtfertigt halten.

Auf dem Kongress der amerikanischen Otologen 94 scheint JACK seine Hoffnungen auf die Erfolge der Stapesentfernung, die er 60 mal versucht hat, sehr herabgestimmt zu haben.

Bei Sklerose brachen fast jedesmal die Schenkel ab, die Fussplatte blieb sitzen. Adhäsive Katarrhe und Residuen von Eiterungen, wo bindegewebige Adhäsionen bestehen, geben bessere Prognose. Schwindel ist durch Mobilisation oder Extraktion des Stapes beseitigt, Mobilisation soll stets zuerst versucht werden.

1895 ist von Stapesoperationen nicht mehr die Rede!

1894 trug BLAKE[3]) in Rom vor: „Weitere Bemerkungen zur Stapesextraktion in Fällen von Otitis media chronica non suppurativa." B. hat 22 Fälle operiert. Eine Besserung des Gehörvermögens war nur in einem Falle erzielt, und in diesem Falle war die Stapesfixation nicht komplet gewesen. In den 21 übrigen Fällen war keine definitive Besserung erzielt worden, einige sind sogar entschieden schlechter geworden (sowohl betreffs des Gehörvermögens, als auch betreffs der Geräusche). In 5 Fällen war Schwindel infolge der Operation aufgetreten, und in 2 von diesen besteht der Schwindel

[1]) Transactions 492.

[2]) Journal of the American Medical Association Chicago, Nov. 93.

[3]) A. f. O. XXXVII. 260, internationaler Kongress in Rom.

noch. Als Resultat seiner weiteren Beobachtungen in diesen Fällen, welche im Ganzen den pathologischen Beobachtungen POLITZER's klinisch entsprechen, glaubt BLAKE, dass die Entfernung des Stapes in Fällen von chronischer nicht supurativer Erkrankung des Mittelohres nicht zu empfehlen ist, um so weniger, weil durch dieselbe auch noch eine neue Gefahr für das Labyrinth geschaffen werden kann.

KARUTZ [1]) entfernte einem Patienten wegen Sklerose den Steigbügel. Von unangenehmen Zufällen nach der Operation war nur kurz dauernde Pulsverlangsamung und drei Tage lang ziemlich starker Schwindel zu bemerken. Nach fünf Tagen Trommelfell geschlossen. Wohlbefinden. Erfolg der Operation Flüsterzahlen 1 m, während vor der Operation nur Konversationssprache verstanden wurde; Patient konnte mit dem operierten Ohre ohne Anstrengung telephonieren. Vortragender schreibt die Hörverbesserung der Hyperästhesie des Acusticus zu. Nach sechs Wochen langsame aber stete Abnahme des Gehörs, das augenblicklich — acht Monate nach der Operation — ziemlich wieder den Stand wie vor der Operation erreicht hat. Der Stapes war sichtbar. Operation nach BLAKE. Dauernde Besserung der subjektiven Gehörsempfindungen.

GARNAULT hatte die grosse Liebenswürdigkeit, mir das Manuskript seines Vortrages in Rom zu schicken, der von 3 Stapesextraktionen handelt. Er stellt folgende Indikationen auf:

1. Otitis chronica hypertrophica mit Adhäsionen und Narben zwischen Schenkeln und Pelvis ovalis, wobei meist auch Veränderungen im Ringband bestehen mit mehr weniger ausgesprochenem Labyrinthdruck.

2. Bei den Folgen alter Mittelohreiterungen, welche geheilt sein müssen, damit der Steigbügel nicht von Granulationen verdekt ist.

3. Bei Sklerose mit Hörstörung und Geräuschen bei erhaltenem Sprachverständnis.

Für die beiden ersten Gruppen schlägt GARNAULT vor, zuerst die Mobilisation zu versuchen.

1. Eine 43-Jährige. Operiert am 14. Nov. 93. Otitis media

[1]) Z. f. O. XXVII. 332.

chronica adhäsiva hypertrophica mit Adhäsionen des Trommelfells. Hammer stark retrahiert. Lange mit Luftdouche per Kath. behandelt. Rechts schlechter, Rinne stark negativ, erhaltene Knochenleitung. Uhr kaum beim Anlegen an die Muschel gehört, Flüstern 25 cm. Galvanokaustische Durchtrennung des Trommelfells. Schwindel und Übelkeit schwinden nach 4 Tagen. Gehör in den ersten Tagen = 0, allmählich besser, jetzt seit 2 Monaten konstant. Uhr 0,07 m. Flüstern 70 cm. Subjektive Geräusche sind seit dem 8. Tage völlig geschwunden.

II. 17Jährige. Alte Eiterung rechts mit Hörverlust und Geräuschen, ohne jeden Erfolg seit einigen Jahren behandelt. Schnelle Heilung der Eiterung nach Extraktion von Hammer und Amboss, der sehr kariös war. Uhr kontakt gehört, gute Knochenleitung. Stapeskopf sichtbar. Mit Pinzette entfernt. Pulsverlangsamung im Moment der Extraktion, kein Schwindel beim Erwachen, keine Übelkeit, aber komplete Taubheit. Allmähliche Besserung auf den Stand vor der Operation, völliges Schwinden der Geräusche.

III. 54-Jähriger. Alte typische Sklerose. Uhr in Luftleitung 0, Flüstern nicht gehört. Rinne? negativ, aber schwach, Dauer der Knochenleitung erheblich vermindert, sehr starke Geräusche. Beide Ohren ähnlich, aber Geräusche rechts stärker. Deshalb am 3. Dez. 93 rechts operiert. Schwindel und Übelkeit schwanden allmählich aber nicht völlig. Schwerhörigkeit nicht deutlich gebessert, aber Geräusche.

Fieber oder Reaktion trat bei keinem Fall ein. Am 3. Tage konnten die Kranken ohne Beschwerden aufstehen. Schwindel und Übelkeit haben nicht die Stärke wie in BEZOLD's Fall erreicht.

GARNAULT glaubt nicht, dass die Stapesextraktion jemals die günstigen Resultate der Kataraktoperation geben wird. Seine weiteren Resultate waren nicht zufriedenstellend; wie ich seiner brieflichen Mitteilung entnehme.

VULPIUS [1]) entfernte 3 Steigbügel.

I. 42-Jähriger. Als Kind Masern und Diphtherie mit Ohrenreissen, aber nie langdauernder Eiterung. Nach grosser Chinindosis gegen Malaria beständiges Sausen links. Links allmählich schlechter hörend, seit 1 ½ Jahren ganz taub, auch rechts

[1]) A. f. O. XLI. 24.

mangelhafter. Sausen stärker. Links Cerumen obturans, 2 Exostosen von 1,5 mm Länge an der oberen Gehörgangswand. Trommelfell schwach weisslich getrübt nicht eingezogen, mit SIEGLE's Trichter beweglich. Chronische Pharyngitis, Deviatio septi nach links, leichte Hypertrophie des linken hinteren unteren Muschelendes. Rechts gleiche Verhältnisse im Ohr ausser Cerumen.

Stimmgabel vom Scheitel unbestimmt, Flüstern L. am Ohr, R. 5 m; Rinne C und C_1 L. —, R —; Rinne C_3 nur links —, Katheter ohne Besserung.

12. Nov. 92 in Äthernarkose Vorklappen der Ohrmuscheln, Exostosen entfernt, Hammer unbeweglich, ebenso Amboss-Stapesgelenk. Laterale Atticuswand mit Hammer und Amboss in festem Zusammenhange entfernt, dabei Facialiszucken. Hammer und Amboss waren knöchern verwachsen, desgl. kurzer Ambossschenkel und Atticuswand. Der abgebrochene lange Ambossschenkel ankylotisch am Stapes sitzend. Stapes straff fixiert. Schleimhautfalten strangförmig über ihm. Nach ihrer Durchtrennung Stapes leicht mit Haken entfernt. In der Tiefe der Fen. oval, pulsierender Reflex, etwas Labyrinthwasser hervorsickernd. Naht, Tamponade. Abends Tampons durchfeuchtet, erneuert. Mässige Schmerzen in Ohr und Wunde, im Liegen kein Schwindel, keine Facialislähmung. Am anderen Tage bis zum 3. mässiger Schwindel beim Aufrichten.

Am 4. Tage etwas Sekretion, mehr eitrig. Nach $6^1/_2$ Wochen alles überhäutet; keine Absonderung mehr.

Gehör. Anfangs nur Konversationssprache nahe am operierten Ohr. Von 2. Woche bis 2. Monat gebessert.

5. Jan. 93. 3,5 m Flüsterzahlen. Pauke von einer trockenen, nicht glänzenden, rötlich getönten Haut bekleidet. Grund der Fen. oval nicht sichtbar, da der Schatten der vom Prom. gebildeten Wand darüber fiel. Geräusche von anderem Charakter und aussetzend. Mai 95 Flüstern 2,5—3 m.

II. 43-Jährige seit 10—12 Jahren zunehmend schwerhörig, besonders rechts. Geräusche stören den Schlaf. Beim Politzern schwindlig, einmal ohnmächtig.

Trommelfell links fleckig getrübt, mit SIEGLE's Trichter wenig beweglich. R. Trommelfell graurötlich, hinten oben An-

deutung des Amboss-Stapesgelenkes, darüber ein fester Strang. Trommelfell nur vorn unten beweglich. Tuben und Pauken frei. Bei Politzer und Luftverdichtung im Gehörgang Schwindel.

Rechts Strang über dem Stapes durchschnitten, desgl. Adhäsion des Hammergriffes und der Tensorsehne. Darnach und nach Durchtrennung des Amboss-Stapesgelenkes vorübergehende Besserung der Geräusche. Dann alle 3 Knochen, Stapes mit Haken entfernt.

3 Tage Schwindel beim Aufrichten. Gehör: anfangs laute Worte am Ohr, schnell besser, nach $2^1/_2$ Wochen, nach Aufhören der sanguinolent-serösen Sekretion, 4 m Flüstern, Sausen nicht gebessert. Nach 1 Jahr Fl. 2,5 m. Pauke durch neugebildete Membran geschlossen.

III. 31-Jährige, Sklerose. Lappenschnitt. Nur Schenkel entfernt. Leichter vorübergehender Schwindel.

IV. 51-jähriger Lokomotivführer. Häufige Erkältungen.

Trommelfell links weiss, glanzlos, nicht eingezogen, kaum beweglich. Rechts beides weniger. Chron. Nasen-Rachenkatarrh, mässige Muschelhypertrophie. Tuben erst auf stärkeren Druck durchgängig.

Fl. R. 75 cm, L. Konversationssprache nahe am Ohr gut. Tiefe Töne schlechter gehört. Knochenleitung bei C_1 7 sec. +.

5. Jan. 95. Links Lappenschnitt von nahe am Proc. brevis bis zur Mitte der hinteren Peripherie und entlang am Hammer. Lappen richtet sich erst nach längerem Sondendruck nicht mehr auf. Amboss-Steigbügelgelenke in hyperplastisches Gewebe eingehüllt. Durchschneiden desselben und Sondieren des Stapes macht Klirren im Ohre. (Ohne Narkose.) Umschneidung mit gebogener Lanze ähnlich der Fremdkörpernadel fürs Auge. Knöchelchen sehr leicht zu extrahieren. Kein merkbarer Erguss von Labyrinthwasser. Am nächsten Tage 4 m Konversationssprache, geringer nach primärer Verheilung des Trommelfelllappens. Dieser wird deshalb ausgeschnitten. Nach 2 Monaten Pauke wieder abgeschlossen. Auch nach 2 maliger Galvanokaustik wieder Bildung einer, aber nur zarten Narbe.

11. April 95. 75 cm Flüsterzahlen, 4 m Konversationssprache.

Von meinen Versuchen, den Stapes zu entfernen, führe ich

wegen der immerhin noch neuen Art des operativen Vorgehens auch zwei an, wo es mir nicht gelang, den Knochen zu entfernen.

Emanuel Sch., 47 Jahre alt. Links seit 35 Jahren schwerhörig. Totaler Defekt des Trommelfells.

Rechts entwickelte sich unter dem Bilde tuberkulöser Mittelohrentzündung in etwa 14 Tagen völliger Defekt des Trommelfells von vornherein mit Mitbeteiligung des Labyrinthes. R. Paracentese entleert keinen Eiter, stets etwas seröses Sekret.

Hörprüfung am 15. XI. 93.

R		L
	W	
+	R	—
	cL	
	cW	
o	US	o
o	UW	o
o	UL	o
15 cm	Fl	o
1,50	St	10
C c c^1 c^2 c^3		(C)(c)(c^1)(c^2)(c^3)
c^4 c^5 c^6 c^7 c^8		(c^4) c^5 c^6 c^7 c^8

Hörprüfung am 12. III. 96.

R		L
	W	
15 —	R	— 17
20 —	cL	— 20
13 +	cW	+ 14
o	US	o
o	UW	o
o	UL	o
o	Fl	o
(32) 20 cm	St	10 cm (6 nicht)
(C) c c^1 c^2 c^3		(C) c c^1 c^2 c^3
c^4 c^5 c^6 c^7 c^8		(c^4)(c^5)(c^6) c^7 c^8

28. III. 94. Hautschnitt, geringe Blutung, häutige Hinterwand reisst ein. Wegmeisseln der lateralen Atticuswand. Hammer-Amboss ankylotisch, vom Steigbügel brechen nur die Schenkel ab. Wegen einer Menge blutender Gewebsfetzen ist Orientierung über die Fussplatte unmöglich. Beim Abmeisseln des hinteren unteren Limbus zuckt der Facialis einmal. Steigbügelfussplatte darin gelassen. Naht der Wunde, Tamponade mit Jodo-

form-Gace. Cocain Antipyrin āā 1,0, Aq. dest. 10,0, Acid. carbol. gtt. II. ohne Erfolg versucht gegen die Blutung. Später zeigte sich als Grund der Ankylose eine Exostose auf dem Promontorium (s. Fig. 6). Erfolg 0.

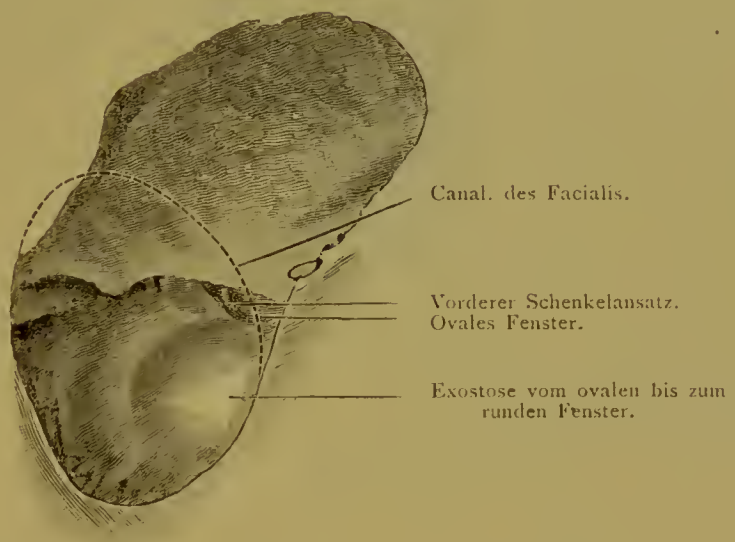

Fig. 6. Operativ freigelegte Exostose auf dem Promontorium.

Frau B. 51 J. Allmählich schwerhörig.

	W	
R		L
—	R	—
	cL	
+ 3	cW	+ 3
0	US	0
0	UW	0
0	UL	0
	Fl	0
10 cm	St	10 cm
(C)(c)(c^1)(c^2)(c^3)		(C)(c)(c^1)(c^2)(c^3)
c^4 c^5 c^6 c^7 c^8		c^4 c^5 c^6 (c^7) (c^8)

10. IV. 95. Versuch, das Amboss-Stapesgelenk durch den Gehörgang zu sehen, misslingt. Deshalb Vorschieben der häutigen Hinterwand und Abmeisseln der lateralen Atticuswand. Amboss extrahiert. Trotz geringer Blutung ist dann nicht mehr möglich sich zu orientieren. Stapesköpfchen vielleicht beim Tupfen mit entfernt, jedenfalls nicht mehr sichtbar. Zugenäht,

Tamponade in den Gehörgang. In 5 Wochen Heilung mit neugebildetem Trommelfell (s. Fig. 7) ohne jeden Einfluss auf das Gehör.

Fig. 7.

Frau Magister. Allmählich beginnende Schwerhörigkeit mit Sausen und „Kochen".

Hörprüfung am 23. I. 95.

R		L
	W	
—	R	—
	cL	
	cW	
—	US	—
	UW	
c	UL	—
10 cm	Fl	
30 cm	St	15 cm
(C) c c^1 c^2 (c^3)		(C) (c) c^1 c^2 (c^3)
c^4 c^5 c^6 c^7 c^8		(c^4) (c^5) c^6 c^7 c^8

Hörprüfung am 28. III. 95.

R		L
	W	
—	R	—
— 12	cL	18
+ 8	cW	+ 12
—	US	—
	UW	—
c	UL	
10 cm	Fl	0
	St	15 cm
C c c^1 c^2 c^3		(C) c c^1 c^2 c^3
c^4 c^5 c^6 c^7 c^8		c^4 c^5 c^6 c^7 c^8

Ein Vierteljahr lang vergeblich mit Katheter und Traguspresse behandelt.

2. IV. 95. Operation. Hammer sehr zurücklagernd. Hautschnitt, Blutstillung. Trommelfell hinten oben umschnitten. Atticus weggemeisselt. Amboss-Stapesgelenk bald, wohl beim Tupfen gelöst. Steigbügel von oben nach unten leicht, von vorn nach hinten schwer beweglich. Stapediussehne durchtrennt, auch dann noch Stapes nicht mit glatter Ohrpincette herauszuziehen. 3—4 mal abgerutscht und dann ist die Gelenkgrube nicht mehr sichtbar, also wohl der Kopf zerdrückt oder zerkratzt. Fast keine Blutung. Alles sehr deutlich sichtbar. Amboss herausgenommen, Hammer darin gelassen. Dann mit gebogener Hakenpincette Stapes extrahiert, nicht die Spur von Liquor sichtbar. Puls nicht verändert, kurz nachher Watte mit krystallischem feinem Jodoform eingedrückt. Jodoformgace ins Ohr, Naht Verband. Ganz geringer Schwindel nach der Operation, geht gestützt hinaus und 1 Treppe hoch. Brechen den ganzen Abend beim Aufrichten. Am anderen Tag Lust zum Aufstehen, liest.

4. IV. Kein Schwindel. Einige Nähte feucht, Wunde ödematös. Unter dem Ohr einige rote Flecken.

8. IV. entlassen, nie Fieber.

VII. noch rübkorngrosse Stelle im Trommelfell offen. Perforationsgeräusch beim Schnauben.

3. IX. Immer noch nach der Tamponade einige Tage lang Sekretion (Jodoformidiosyncrasie). Nach Weglassen desselben Ohr trocken, reines Blasegeräusch. Beim Katheterisieren etwas Schwindel. 3 mal täglich Traguspresse, 50—100 mal empfohlen, anfangs 2 mal wöchentlich, dann seltener Kath. etwa $^1/_2$ Jahr lang.

3. IX. 95. C gehört, St. ca. 20—25 cm, nicht gehört bei Zudrücken beider Ohren.

8. IV. 96. 50 cm Stimme. Bei positivem Valsalva, wie sie selbst beim Schnauben entdeckt, Stimme 3 m. Fl. unsicher ins Ohr. L. Stimme nicht gehört bei verschlossenen beiden Ohren.

Der extrahierte Stapes wurde sofort in 80 % Alkohol gebracht, dann nach unten beschriebener Methode weiter behandelt. Beim Entkalken wurde er leider zu fest in Gace eingewickelt und zeigt infolgedessen Krümmungen und Spaltbildungen, die nicht pathologisch sind. Leider habe ich damals noch keine

Serienschnitte gefertigt und kann deshalb einige Veränderungen nicht genauer örtlich in ihrer Lage von oben nach unten bezeichnen.

Die mikroskopische Untersuchung des entfernten Steigbügels zeigt folgende Verhältnisse (s. Fig. 8, nach mehreren Schnitten zusammengesetzt).

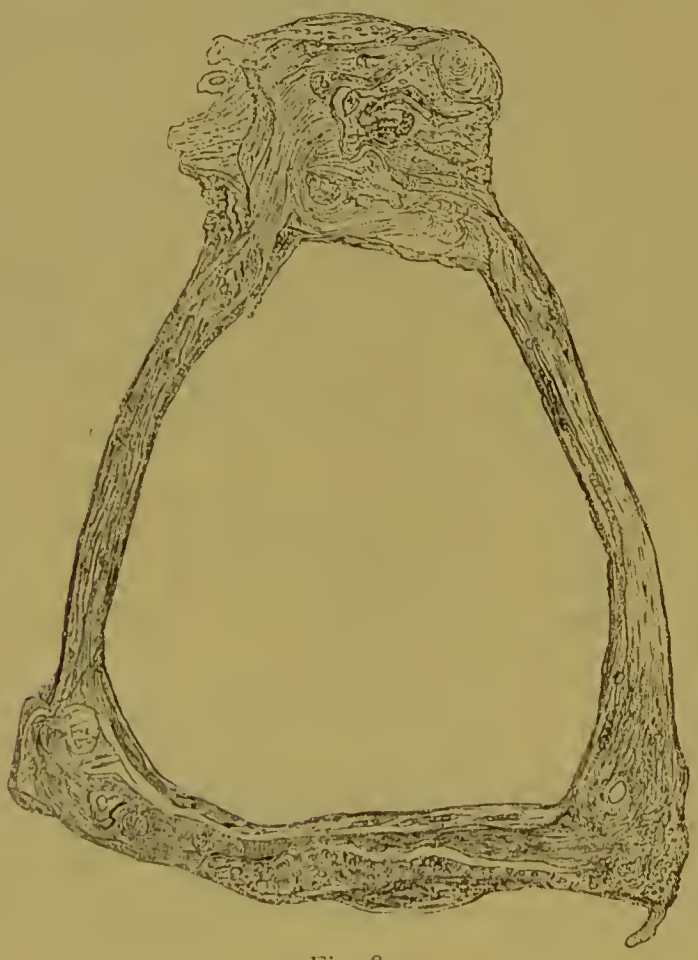

Fig. 8.

Schon bei makroskopischer Betrachtung, noch besser bei Lupenvergrösserung, fällt die im Verhältnis zu den normalen Schenkeln bedeutende Verdickung der Fussplatte auf. Sie wird durch eine ungleichmässige Zunahme der beiden Periost-, der Knochen- und Knorpelschicht hervorgerufen. Das Periost der Paukenseite ist gleichmässig verdickt und zeigt zahlreiche weite Gefässräume. Die Knochenschicht ist in der Mitte von normaler

Stärke nach dem Schenkelansatz zu kompakter als gewöhnlich, sodass die Markräume und das periphere Gefäss verkleinert zu sein scheinen. Jedoch geben diese kompakten Knochenmassen keine kräftigere Färbung mit Lithionkarmin, keine schwächere mit Hämotoxylin. Etwa zwischen der Hälfte und hinterem Drittel ist die Knorpelschicht so stark entwickelt, dass die Knochenlage auf einen schmalsten Streifen beschränkt ist, der ungefähr den zehnten Teil des Knorpels beträgt. Diese Verdickung ist nicht in allen Schnitten zu finden. An einigen Schnitten hat sich ein Spalt zwischen Knorpel und Knochenschicht gebildet, der auf der einen Seite von den rundlichen Knochenwärzchen, auf der anderen von den Aushöhlungen des Knorpels begrenzt ist.

Etwas nach vorn von dieser Knorpelauftreibung zeigt das vestibuläre Periost eine Auflockerung und Verdickung auf etwa das achtfache, welche nach vorn und hinten allmählich zur normalen Stärke abflacht. Doch scheint an einigen Schnitten auch das Periost am hinteren Teile des Ringbandes stark verdickt.

Die Trennung ist erfolgt hinten scharf an der Knorpelschicht des Stapes, welche an ihm sitzt, vorn an dem vestibularen Rande des Ringbandes. Am Köpfchen fehlt die Randverdickung des Knorpels, sie wurde beim Zug am Kopf zerdrückt.

Würde ich bei dieser Patientin den Hammer mit entfernt und die Pauke offen ausgeheilt haben, so würde ihr höchst wahrscheinlich eine Prothese die Hörbesserung dauernd schaffen, die jetzt der VALSALVA'sche Versuch vorübergehend bewirkt.

Operation am runden Fenster.

Professor COZZOLINO hatte die Liebenswürdigkeit mir auf meine Bitte seine Mitteilungen [1]) über diesen Fall zu übersenden, wofür ich ihm an dieser Stelle meinen verbindlichsten Dank sage.

Eine 20-Jährige litt an einer sekundären Sklerose nach chronischer Mittelohreiterung mit Geräuschen. Schwindel und starker Schwerhörigkeit des linken Ohres. Grosse halbmondförmige Perforation der hinteren Hälfte, die das runde Fenster sehen liess.

[1]) Communications faites au congrès international d'otologie. tenu à Bruxelles 1888, S. 6.

Synechien zwischen den Rändern der Perforation und Promontorium.

Als mit dem Galvanokauster die Stränge gelöst werden sollten, machte die Patientin eine heftige Bewegung mit dem Kopfe und das Instrument drang ins runde Fenster. Sofort tropfte gleichmässig mit dem Arterienpuls eine sehr klare Flüssigkeit hervor, glänzend mit allen Eigenschaften der Cerebrospinal-Flüssigkeit, eiweisshaltig und alkalisch. Sofort besserten sich alle Symptome. Das Gehör besserte sich von 0,05—0,12 für den audiomètre, der Schwindel hörte auf.

BLAKE [1]) erwähnt in der Transactions einen Fall, wo auf die Durchtrennung von Adhäsionen am runden Fenster sofortige, wenn auch geringe Hörverbesserung folgte, die nach mechanischer Mobilisation des Stapes noch bedeutender wurde.

Erfolge der Steigbügelentfernungen.

Wir haben also, von den allgemeinen zusammenfassenden Angaben der Amerikaner abgesehen, 44 genauer beschriebene Fälle von Entfernung des Steigbügels mit der ganzen oder wenigstens einem Teile der Fussplatte.

Nr.	Autor	Sklerose	Eiterg.	Alter, Geschl.	Vor d. Operation Gehör	Vor d. Operation Geräusche	Nach d. Operation Gehör	Nach d. Operation Geräusche	Schwindel	Andre Ohr	Liquor	Verschluss	
1.	KESSEL 77.	?	?	W.	Sprachtaub.	Ja.	0	Mässiger.				9 Tage.	+ —
2.	BERTHOLD 1888.			W. 38.	Laute Worte i. d. Nähe.	—	M. Troth., 15 F. Fl.		Leicht, 3 Tage.	Fast taub.	Nein.		+
3.	BURNETT.			—	—	—	Guter Erfolg.						+
4.	KESSEL 93.			W. 14.	Fl. ins Ohr.		2 m Fl., m. Troth. S.						+
5.	„ 93.			M.	50 cm.	Ja.	6 10 m.	Weg.				10 Tge.	+
6.	JACK 92 I.			12.	St.		St. 25 F.		Leicht.				+
7.	„ II.			M. 12.	St. 10 F.		Fl. 8 F.						+
8.	„ III.			M. 12.	Fl. 18 Zoll.		Fl. 8 F.						+
9.	„ IV.			W.	St. 15 F.		St. 20 F., Fl. 8 F.						+
10.	„ V.			M. 40.	St. 1 F.		St. 9. F.						+

[1]) Transactions 34.

Nr.	Autor	Sklerose	Eiterg.	Alter, Geschl.	Vor d. Operation Gehör	Ge-räusche	Nach d. Operation Gehör	Ge-räusche	Schwindel	Andre Ohr	Liquor	Verschluss
11.	Jack 92 VI.			W. 20.	St. 1 F.		St. 15 F.		Nein.			+
12.	„ VII.			W. 17.	Fl. 4 F., St. 20 F.		Fl. 15 F.					+
13.	„ VIII.			M. 35.	Fl. 0. St. 12 F.		Fl. 1. F.. St. 25 F.					+
14.	„ IX.			19.	Fl. 2 F., St. 0.		Fl. 3 F., St. 9 F.		1 Wche Spülen			+
15.	„ X.			W. 35.	0	Ja.	Fl. 7 F., St. 10 F.			Menière.		+
16.	„ XI.			W. 20.	St. 1 F.	Ja.	10 F. St.		Etwas.		Gut.	+
17.	„ XII.			16.	Fl. 2 F., St. 4 F.		Fl. 7 F., St. 12 F.		Etwas.			+
18.	„ XIII.			W. 47.	St. 3 F., Fl. 0.		St. 19 F., Fl. 6 F.		Etwas.			+
19.	Bezold 93.			W. 48.	Fl. 2 cm. St. 20 cm.	Ja.	Fl. 0, St. ?	Ja.	Stark.			—
20.	Lemke 92.				—		Mässigher-abgesetzt.					—
21.	Stacke 91.				—		1 m.					?
22.	L. Wolf.				—		2—3 m besser.					+
23.	Blake 95.			M. 36.	St. 3 F.		7—8 F. Stimme.		Nein.			+
24.					Stimmgab. $\frac{5}{65}$.		Stimmgab. $\frac{15}{65}$.		Nein.		Ja.	+
(25—32.) Jack (33—65.)							(Besser 3 ×.		6 ×, 3 × üb. 1 Mon.)			
25.	Jack 93.					—	Einz. Worte gehört.	—	—			+
26.	Burnett 92.				0	Ja.	Fl. 6—8 Z.	0	0		0	+
27.	Ludewig				Fl. 20 cm.		0		Stark! (Spül.)			—
28.	In Halle. Grunert?			M. 9.	?		Fl. ins Ohr.					?
29.	Panse.			M. 19.	Fl. $\frac{1}{3}$ m.	0	Fl. 1 m.	0	0		0	+
30.	„			W. 5.	?	0	Fl. 10 m.	0	0		0	?
31.	Aus Halle 9. 5. 92.			M. 17.	Fl. 15 cm.		Fl. $\frac{1}{2}$ m.		0	Fl. 15 cm.		+
32.	Panse.			M. 4.	?	—	?	—	0	—	—	?
33.	„			M. 37.	Laute Sprache.	Ja.	Laute Spr., ? 0	Besser.	Kaum.			?
34.	Karutz.				Fl. 0.	Ja.	1 m 8 Monate lang.	Besser.	Ja.			+
35.	Garnault			W. 43.	Fl. 25 cm.	Ja.	Fl. 70 cm.	Fort.	Ja.			+

Nr.	Autor	Sklerose	Eiterg.	Alter, Geschl.	Vor d. Operation Gehör	Vor d. Operation Geräusche	Nach d. Operation Gehör	Nach d. Operation Geräusche	Schwindel	Andre Ohr	Liquor	Verschluss
36.	Garnault			W. 17.			Nicht besser.	Fort.	0			+ −
37.	„			M. 54.			Besser.	Besser.	Ja.			+
38.	Vulpius.			M. 42	Fl. am Ohr.	Ja.	3,5 m Fl.	Besser.	Etwas.			+
39.	„			W. 43.	Sehr schwerh.	Ja.	2.5 Fl.	Nicht besser.	Ja.			+
40.	„			M. 51.	St. am Ohr.	—	St. 4 m, Fl. 0,75.	—	—	Fl. 75 cm.		+
41.	Panse. Mag.			W.	St. 15 cm.		50 cm, — 3 m.	Fort.	Etwas.	Fl. 10 cm, spät. 0.		+
42.	Jack 93.			W. 20 = XII v. 92 R.	Fl. 6 Zoll.		$^{15}/_{25}$.					+
43.	„			M. 48.	St. $^{1}/_{2}$.		Dasselbe.		Stark.			+ −
44.	Blake 93.				St. 2 F.		Dasselbe, spät. 20 F.		10 Tge		Ja.	+
	Blake 94.			22 Flle.					5 Fälle.			

· heisst Besserung des Gehöres.

Wie aus der Tabelle ersichtlich, hat die Ätiologie, ob Eiterung oder „Sklerose", keinen Einfluss auf den Erfolg der Operation, wo es gelang die Platte teilweise oder ganz zu entfernen, doch missglückte die Stapesentfernung bei Sklerose oft wegen knöcherner Verwachsung der Platte.

In 33 Fällen wurde das Gehör gebessert.
„ 3 „ blieb es dasselbe.
„ 5 „ ist der Erfolg nicht zu erkennen.
„ 3 „ trat eine Verschlechterung ein.

10 Fälle wurden wegen Sklerose operiert, davon 8 gebessert, zwei unbeeinflusst gelassen. 21 Fälle verdankten ihre Schwerhörigkeit Eiterungen, davon wurden 14 gebessert, 2 blieben wie sie waren, 2 wurden verschlechtert und 3 sind nicht bestimmbar.

Bei 3 Fällen ist die Entstehungsursache nicht angegeben.

Die Bemerkungen über den Einfluss der Operation auf die subjektiven Geräusche sind zu unregelmässig aufgezeichnet, um Schlüsse zu gestatten. Die Erfolge wechseln, Besserung scheint häufiger beobachtet worden zu sein. Wo gar keine Veränderung eintrat nach völliger Entfernung des Stapes, müssen wir die Ursache tiefer suchen, vielleicht mit Moos in Kalkkonkrementen im Acusticus.

Die auffallendsten Erfolge werden wir erst dann haben, wenn wir knöchern ankylotische Fussplatten zu entfernen lernen. So lange die Platte noch an den Schenkeln entfernt d. h. das Band zerrissen werden kann,wird auch noch eine gewisse Beweglichkeit, also nicht hochgradige Schwerhörigkeit vor der Operation vorhanden sein.

Eins ist jedenfalls durch die zahlreichen Entfernungen des Steigbügels erwiesen, dass die Befürchtung, das Labyrinth müsse durch den blossen Abfluss des Liquor perilymphaticus oder durch eindringende Entzündungserreger geschädigt worden, grundlos ist. Selbst bei eitrigen Mittelohrentzündungen traten keine merkbaren Entzündungen des Labyrinthes oder gar der Schädelhöhle ein.

Ausser den in der Kasuistik aufgeführten Fällen, ist jedenfalls der Steigbügel noch viel öfter aus dem Fenster entfernt worden, ohne dass es der Operateur gemerkt hat. Wenn man bedenkt, wie oft es nicht glückt den viel grösseren Amboss zu finden, nachdem er aus seiner Hauptverbindung, der mit dem Hammer getrennt ist, so wird einem ohne weiteres klar sein, dass auch der Steigbügel aus dem Fenster gerissen sein kann, ohne aus dem Gehörgang heraus zu kommen. Ihn zieht ja auch die Sehne seines Muskels aus dem Bereiche der Haken und sonstigen Instrumente.

Eine andere Erklärung für die früher häufig auftretenden Schwindelerscheinungen bei der Hammer-Amboss- oder auch nur Hammerentfernung ist jedenfalls nicht so nahe liegend als die der Steigbügelverletzung. So schreibt auch STACKE [1]): „der Amboss, dessen operative Entfernung vom Gehörgang aus ich übrigens wegen der damit verbundenen Gefahren niemals forciere, wenn sie nicht leicht gelingt."

LUCAE [2]) führt einige Fälle von Hörverschlechterung bei Hammerentfernung auf Herausreissen des Steigbügels aus dem Fenster zurück.

Auch ich habe in einem Falle beiderseits vollständige Taubheit für einige Tage nach Hammer-Ambossentfernung auftreten sehen, vermutlich durch Verletzung des Stapes, vielleicht mit Bluterguss im Labyrinth (GARNAULT).

[1]) Die operative Freilegung der Mittelohrräume, Tübingen. Franz Pietzker, 1897. p. 61.

[2]) A. f. O. XXII. 235.

Ich habe früher mit Collegen häufig am herausgenommenen Schläfebein Hammer-Ambossextraktionen geübt, nachdem das Tegmen tympani entfernt war und die Pauke und Instrumente darin frei übersichtlich lagen. Das Tenotom und der Amboss-haken kamen mit dem Steigbügel so oft in Nachbarschaft oder Berührung, dass mir seine Verletzung sehr leicht erscheint.

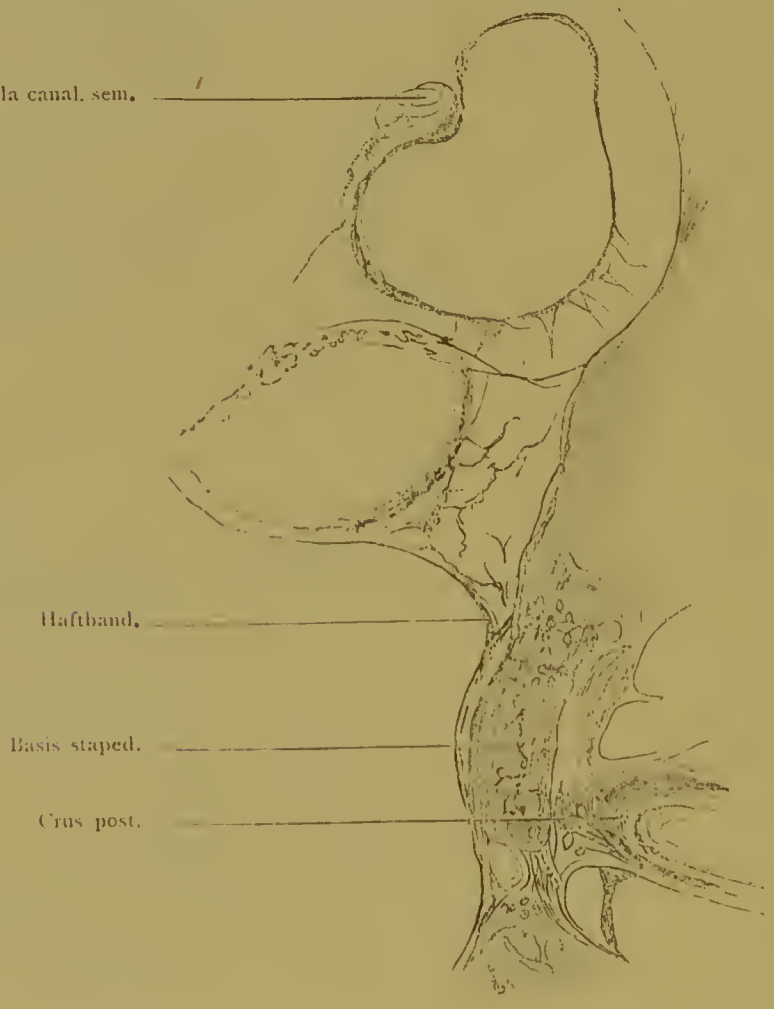

Fig. 9.

Eine unangenehme Folge der Operation ist Schwindel. Er wird 17 mal in der verschiedensten Stärke beschrieben. So war er in meinem Fall MAGISTER, wo die ganze Fussplatte mit Knorpel und Periost heraus kam, nicht merkbar vorhanden. Die Patientin ging vom Operationstisch gestützt die Treppe hinauf und wollte am anderen Tag aufstehen.

Auf der anderen Seite litt LUDEWIG's Fall von unbeabsichtigter Stapesentfernung an wochenlangem Schwindel. Dass hier eine schwere Schädigung des Labyrinthes eintrat, beweist auch die völlige, dauernde Taubheit, — der einzige Fall.

Hier war mit $1‰$ Sublimat gespült. Wenn dieses Gift selbst nicht unmittelbar beim Spülen in den Vorhof kam, so kann es doch durch Diffusion [1]) hineingelangen und einen schädlichen Einfluss auf den Gleichgewichtsapparat ausüben. Ähnlich ist ein Fall JACK's, wo gespritzt war. Spülungen sind jedenfalls durchaus zu verwerfen! Was sollen sie auch! Aber auch in Fällen, in denen man

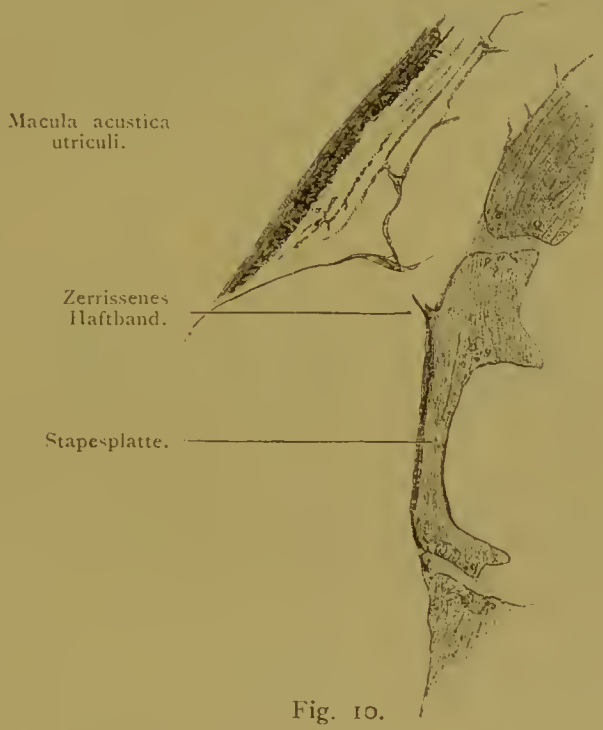

Fig. 10.

in der Wundbehandlung keinen Grund finden konnte, wurde starker, lang dauernder Schwindel beobachtet. Ich habe wenigstens für einige Fälle eine Erklärung in einer abweichenden Art der Anheftung der Haltbänder des membranösen Labyrinthes gefunden. Bei einem Präparat, welches ich unter HABERMANN's Leitung in Graz anfertigte und einem Dresdener ziehen zarte Fäden vom häutigen Labyrinth zur Fussplatte des Steigbügels. [2]) (s. Fig. 9 und 10.) Sie

[1]) Siehe STANISLAUS V. STEIN, Die Funktionen der einzelnen Teile des Ohrlabyrinths u. „chemische Reize", p. 629.

[2]) Eine ähnliche Zerrung müssen wir bei BURNETT's (1893) Fall und

müssen natürlich, wenn diese entfernt wird, zerreissen, und selbst wenn die Knorpelplatte sitzen bleibt, stark gedehnt werden, da die Knorpelplatte sich doch jedenfalls erst nach starker Vorwölbung nach der Pauke zu löst. Da sie an der Macula acust. utriculi inserieren, wird das häutige Labyrinth stark gezerrt werden und der Schwindel erklärt sich.

Mein hochverehrter Lehrer, Herr Prof. HABERMANN, hatte die Liebenswürdigkeit auf meine Anfrage hin nach diesen Bändern zu forschen. Er untersuchte zunächst den Fall, von dem auch meine Präparate stammen und teilt mir folgendes mit:

„Die Bänder sind sehr dünn und gehen vom hintersten Teil der Macula acustica utriculi zum hintersten Teil der Steigbügelbasis. Ich fand sie auch noch bei einigen anderen, die ich gerade untersuchte und muss sie für normale Bänder halten. Ob sie regelmässig oder doch sehr häufig vorkommen, weiss ich noch nicht."

Wenn man den Stapesrand anbohrt oder sein Band trennt, wird man vielleicht winklich gebogene Messer an die vestibulare Seite der Fussplatte bringen und die Faden schonender durchtrennen können.

Ein zweiter Grund des Schwindels sind vielleicht die von GARNAULT und FARACI [1]) beobachteten Labyrinthblutungen.

Übrigens haben ja auch der von BEZOLD Operierten die anfangs so stürmischen Zeichen keinen dauernden Schaden gebracht.

Die Erfolge der Steigbügelentfernung für Gehör und subjektive Geräusche sind ausserordentlich verschieden.

Es ist nun die wichtigste Frage, auf welche Umstände können wir diese Verschiedenheit zurückführen.

Wenn man die Betrachtungen der einzelnen Ohrenärzte durchmustert, so begegnet man den verschiedensten Ansichten über die anatomischen Verhältnisse, welche durch die Entfernung des Steigbügels geschaffen werden. Noch immer wird von einer Membrana obturatoria gesprochen, die nach Entfernung des Knochens die Fen. ovalis verschliesst und den Abfluss des Labyrinthwassers hindert. Andere [2]) glauben, dass die Knorpelplatte sich von der

VULPIUS III annehmen, wo Schwindel eintrat, ohne dass die Fussplatte gelöst wurde.

[1]) Chirurgia dell orecchio medio. S. 412. Roma, Dante Alighieri, 1895.

[2]) BEZOLD, Eine Steigbügelentfernung. Z. f. O. XXIV.

knöchernen Fussplatte löse. Das sah ich bei einem ungeeignet aufgehobenen Präparat s. Fig. 11., vergl. auch meinen Fall Magister. Die Beurteilung nach dem Aussehen und dem Gefühl an dem ververtrockneten Präparat ist absolut ungenügend. So lange wir uns noch im Zeitpunkt des Versuchens befinden und vielleicht auch später ist es notwendiges Erfordernis den Steigbügel sofort nach seiner Entfernung in geeignete Konservierungsflüssigkeit zu bringen und in Serienschnitten mikroskopisch zu untersuchen. Das wird unsere anatomischen, physiologischen und pathologischen Kenntnisse soweit fördern, dass wir sie als Grundlage zu ferneren Arbeiten benutzen können.

Meine Präparationsmethode habe ich in Graz bei HABERMANN gelernt und halte sie für den, der sich nicht unausgesetzt patho-



Fig. 11. Knorpelplatte am Präparat abgehoben.

logischen Untersuchungen widmen kann, für ausreichend und praktisch.

Die entfernten Knochen kommen sofort in 60 % Alkohol, der in einer Schale in erreichbare Nähe des Operateurs stehen soll, da nur so dem Verlust des kleinen wertvollen Präparates vorgebeugt wird. Am anderen Tag in Alkohol absolut. Dann entkalken in 5 % Salpetersäure, in der der Knochen in Gace gewickelt aufgehängt schwimmend erhalten wird. Jeden 2. Tag Wechseln der Entkalkungsflüssigkeit. Mit sehr feiner Nähnadel wird nach einigen Tagen durch Einstechen der Zeitpunkt der Entkalkung festgestellt. Dann eine Nacht Ausspülen in fliessendem Wasser, 60 % ein Tag, absoluter Alkohol mindestens ein Tag, (Äther-Alkohol), dünne Celloidinlösung, Aufkleben auf Holzklotz, langsam verdunsten lassen, dann ein oder mehrere Tage 60 % Alkohol. Für Serien scheint mir am geeignetsten die Schnitte auf nummerierte Streifen von (ungefärbtem)

Klosettpapier vom Mikrotommesser abzunehmen. Das Klosettpapier wird zunächst auf, mit 60% Alkohol durchtränktes Fliesspapier in flacher Schale gelegt. Dann werden die Streifen auf eine Glasplatte abgedrückt, auf der die Schnitte kleben bleiben. Nachdem sie hier gerichtet und mit Fliesspapier leicht abgetupft sind, werden sie am Celloidinrand, der etwas über den Knochen überstehen muss, durch Collodium zusammengeklebt und in Objektträgerabstand mit Bleistift nummerierte kleine Papierplättchen mit dem Collodium aufgeklebt. In Wasser löst sich das weiss und undurchsichtig werdende Collodium mit den Schnitten von der Glasplatte ab. Man schneidet dann die Streifen in Objektträgerlänge, sodass jedes Stück eine angeklebte Nummer hat. Färben mit Hämatoxylin-Eosin und teilweise mit Alaun- oder Pikrokarmin. Die kleinen Streifen werden dann auf Objektträger gebracht, die auf der Rückseite mit Tinte nummeriert sind.

Hämatoxylinfärbung: ¼ Stunde in Hämatoxylin Delafield, dann einige Sekunden in Glycerin Acid. acet. aa. bis die Schleimhaut hellbraun ist. In grosser Schale Wasser, das erst mehrmals gewechselt ist, nachtüber stehen lassen. Viel 60%, dann viel 90% Alkohol ca. ¼ Stunde lang, Alkohol absolut. Origanonöl Canadabalsam.

Karminfärbungen werden einfach mit Wasser ausgewaschen, dann Alkohol-Öl-Balsam.

Man kann natürlich die Schnitte auf viele andere Arten ebenso gut behandeln, aber vielleicht ist dem Einen oder Anderen mit der Angabe obiger Art gedient.

Ich habe die Lücken der histologischen Untersuchung etwas auszufüllen versucht, wobei natürlich für mich die Schwierigkeit, frische Präparate zu bekommen, bestand. Immerhin habe ich an zwei Präparaten, denen ich den Stapes entfernte, nachher das leicht vergängliche Epithel der Maculae und der Schnecke und die Faserung der Cristae ampullarum so gut erhalten gefunden, dass ich auch am Stapesvorhofgelenk unveränderte Verhältnisse annehmen konnte. Die Trennung erfolgte an dem einen Präparat im Ringband an der Grenze der vestibularen Knorpelschicht. An einigen Schnitten des zweiten Präparates, die ich damals leider noch nicht in Serien anfertigte, ist ein Teil der Fussplatte am Rande des Fensters hängen geblieben. (s. Fig. 12.). In ihm ist

die Randarterie enthalten und ein Randteil, der etwa die 3fache Länge der Dicke der Fussplatte hat. Hier geht der Bruch glatt durch alle Schichten, Mukosa, Knochen, Knorpel, Periost. Ablösung oder Aufblätterung der Schichten fand nicht statt. An einigen anderen Schnitten nach vorn zu geht ein feiner Periost-Endothelstreifen auf der vestibularen Seite unzerrissen von einem Fensterrand zum anderen. An dem einzigen Stapes, den ich am Lebenden völlig entfernen und untersuchen konnte, ist der Knorpel und das verdickte Periost mit entfernt. Ausfluss von Liquor fand nicht statt.

Fig. 12. Ein Stück Fussplatte, ausgebrochen am normalen Präparat.

ZIEGLER [1]) fand, dass der Druck des Liquor cerebrospinalis im Mittel 6 mm Hg ist und sich auf den mittleren Sinusdruck einstellt. QUINCKE fand ihn bei der Lumbalpunktion 3—4 mm Hg. Der Liquor perilymphaticus scheint demnach nicht immer denselben Druck wie jener zu haben. Direkte Messungen liegen meines Wissens nicht vor. Auch der Druck des Liquor cerebrospinalis ist jedenfalls nicht immer gleich dem Sinusdruck, denn aus der beim Suchen nach Hirnabscess incidierten Pia dringt auch kein Liquor hervor. Ist aber der Druck im Labyrinth etwa gleich dem der Atmosphäre, so wird die Adhäsions- und Kohäsionskraft das Labyrinthwasser ebensogut am Austritt hindern, wie den Inhalt einer Injektionsspritze auch ohne Nadelansatz.

[1]) Über die Mechanik des normalen und pathologischen Hirndruckes. Chirurgenkongress 1896.

Wenn auch Teile des Knorpels oder des Periostes in dem Fenster zurückbleiben, so wird sich in der Hauptsache doch ein membranöser Verschluss desselben bilden.

Worauf beruht nun bei dem wahrscheinlich gleichen Endresultat nach der Vernarbung die Verschiedenheit des Gehörvermögens?

Physiologie des pathologischen Gehörorganes.

Sind Teile der Kette verloren gegangen, so wird unter Umständen das Gehör geschwächt, unter anderen Umständen ist kaum ein Unterschied vom normalen Gehör zu bemerken. In den Fällen erster Art kann bisweilen durch Belastung des ovalen Fensters das Gehör wesentlich gebessert werden und zwar durch Mittel, welche absolut ungeeignet sind, Schallwellen zu sammeln und fortzuleiten, z. B. nasse Watte, kleine Massen Salbe, Pulverteilchen, welche fest kleben.

Einige Beispiele hiervon folgen:

Moos [1]): 25-Jährige. Linkes Ohr: Eiter im Gehörgang. Trommelfell vorn völlig fehlend. Handgriffende mit Promontorium verwachsen. Vom Amboss ist, obschon die hintere Hälfte des Trommelfells bis auf einen kleinen sichelförmigen Rest ebenfalls zerstört ist, nichts zu sehen. Der isolierte Steigbügel ist deutlich sichtbar. Die (normal 6 Fuss grosse) Hörweite für die Uhr beträgt vor der Einführung des künstlichen Trommelfells Null und die Knochenleitung fehlte. Die Sprache wurde nur verstanden, wenn man direkt ins linke Ohr sprach.

Nach der Einführung des künstlichen Trommelfells entstand Sausen; trotzdem war die Knochenleitung für die Uhr deutlich und blieb auch noch nach der Wiederentfernung etwa 1 Minute deutlich; die Uhr wurde nach der Einführung auf 1 Zoll weit und die Sprache 10 Fuss weit gehört.

II. [2]) 37-Jähriger. Linkes Ohr. Uhr $2^1/_2$ Zoll; Knochenleitung fehlt. Hörweite für gedämpfte Stimme etwa 15 Fuss. Trommelfell und Pauke wie in I, nur die Teile trocken und glatt.

[1]) A. f. O. I. 119.
[2]) A. f. O. I. 120

Trommelfell fehlte bis auf einen schmalen Randteil, der von oben nach hinten unten verlief; auch hier war das Hammergriffende mit dem Promontorium verwachsen; der Amboss fehlte; der Steigbügel war deutlich sichtbar isoliert; sein vorderer Schenkel etwas verdickt. Nach Einführung des künstlichen Trommelfells entstand zwar Sausen, aber die Hörweite für die Sprache stieg fast auf das Doppelte, für die Uhr auf $3^1/_2$ Zoll. Die Knochenleitung war jetzt deutlich und blieb es auch noch kurze Zeit nach der Entfernung des künstlichen Trommelfelles. MOOS erklärt die Erscheinungen mit Steigerung des intraurikulären Druckes.

KESSEL [1]) untersuchte ein Mädchen, dem er den Stapes entfernt, und die danach 7 m Fl. hörte. Nach Entfernung von etwas Jodoformpulver von der ovalen Membran 8 m. Druck mit Pinsel auf die Membran löschte das Hören einer auf den Scheitel gesetzten Stimmgabel aus. Dabei Überspringen des Tones aufs andere Ohr. Wurde eine stecknadelkopfgrosse Salbenmasse aufgestrichen, 20 m Flüstern, bei geschlossenem operierten Ohre nur 1 m.

THEODOR WIETHE erwähnt [2]) einen Fall, der ohne Instrument die Worte nur als wüstes Brausen hörte, und bei dem die verschiedenen künstlichen Trommelfelle verschieden wirkten. Die 5 cm-Hörweite verbesserte GRUBERS Trommelfell auf 32 cm und ein Stückchen Drainrohr auf 23 cm. „Die Perf. wurde, soviel sich mit dem Spiegel sehen liess, durch das Drain nicht geschlossen, sondern dasselbe lehnte sich mit dem inneren Ende gegen das Ambosssteigbügelgelenk.

GOMPERZ [3]) beobachtete einen Fall, wo die Fen. ovalis ohne Stapes (oder höchstens mit Fussplatte) freilag. Mukosa der Pauke zart epidermisiert, blass, glänzend. Laute Sprache, die früher nur auf 5 cm gehört wurde, 50 cm, mit „künstlichem Trommelfell" 65 cm; mit einem solchen aus Borsäurepulver, welches aufgeblasen wurde auf die Fen. oval. und welches 1—2 Monate hält, mittellaute Sprache auf 5—7 m.

Ferner Fall XLVII. [4]) Stapesschenkel fehlen, Mukosa zieht glatt

---

[1]) Über Tenotomie etc.
[2]) Ref. M. f. O. 1884. S. 94.
[3]) M. f. O. 1893. p. 122. Fall XVI.
[4]) Ibid. p. 256.

über die Fen. ovalis. Flüstersprache 3 m mittellaute Sprache 7 m (früher 10 cm) ebenfalls durch Borsäuretrommelfell.

Versuche, die Wirkung des künstlichen Trommelfelles zu erklären.

ERHARD [1]) erklärte zuerst die Wirkung des künstlichen Trommelfelles durch den Druck, der mit demselben auf den Trommelfellrest ausgeübt wird. Die aus ihrer Verbindung gelockerten Gehörknöchelchen sollten durch diesen Druck einander wieder genähert und so die Schallleitung wieder hergestellt werden, speziell sollte der durch Eiterung vom Stapes gelöste Amboss wieder an diesen gedrückt werden. [2]) Die von LUDEWIG [3]) zuerst nachgewiesene Häufigkeit der isolierten Karies des langen Ambosschenkels macht diese Erklärung für einige Fälle wahrscheinlich. Für alle reicht sie natürlich nicht aus.

TOYNBEE fasste die Wirkung des künstlichen Trommelfelles als die einer schwingenden Platte auf, und glaubte die von ihm 8 mal gefundene Amboss-Stapestrennung nicht für die Schwerhörigkeit verantwortlich machen zu können.

KNAPP [4]): Die Wirkungsweise des künstlichen Trommelfelles erklärt sich in einer Reihe von Fällen durch grössere Anspannung, in andern durch Lockerung der Gehörknöchelchenkette. Im ersteren Falle findet dies statt durch Druck auf den unteren Teil des Hammergriffes, in letzterem durch Druck auf den oberhalb der Rotationsachse des Hammers gelegenen kurzen Fortsatz.

BEZOLD [5]) meint: Eine gleiche Wirkung — eine Belastung der Fen. oval. übt ja das Wattekügelchen, welches nach meiner Erfahrung nur dann hörverbessernd wirkt, wenn es auf die Gegend des Steigbügels aufgedrückt wird.

LUCAE [6]) nimmt an, dass durch das künstliche Trommelfell

[1]) A. f. O. I. 243.

[2]) Über Schwerhörigkeit heilbar durch Druck. Leipzig 1856, A. Förstnersche Buchhandlung.

[3]) A. f. O. XX.

[4]) Londoner Kongress 1881. A. f. O. XIX. 77.

[5]) Z. f. O. XXXV. 120.

[6]) V. A. XXIX. Heft 1. 2.

der intralabyrinthäre Druck gesteigert und der Nerv perceptionsfähiger werde. Ihm stimmt SCHWARTZE bei.

POLITZER[1]) hingegen glaubt, dass es nicht nur durch Druck, sondern auch als schwingende Platte die Hörverbesserung bewirke.

Wir müssen ganz streng das, was bisher unter der Bezeichnung „künstliches Trommelfell" zusammengefasst wurde, in zwei physiologisch völlig verschiedene Abteilungen trennen.

I. Das künstliche Trommelfell, welches die Reste des natürlichen nach Möglichkeit zu ihrer physiologischen Thätigkeit wieder befähigt, d. h. die Lücken in ihm schliesst, und den Schallwellen den breiten Angriffspunkt der gespannten Membran bietet. Von dieser Wirkung will ich nicht sprechen.

II. Das künstliche Operculum, welches allein das ovale Fenster beeinflusst.

Ich glaube, dass bei dieser Zweiteilung die verschiedenen Ansichten über die Wirksamkeit des sogenannten „künstlichen Trommelfelles" jede in den ihr zukommenden Fällen zu ihrem Rechte kommen werden.

Um die Wirksamkeit des künstlichen Operculum zu verstehen, ist es vorteilhaft, sich über die Schallzuleitung von den Fenstern bis zu den Nervenenden eine Vorstellung zu machen, die, wenn sie auch mit dem Fortschreiten unserer Kenntnisse sich als falsch erweist, doch dazu dienen kann, uns physiologische und pathologische Erscheinungen erklärlicher zu machen (s. u. Physiologie). Die Annahme des Labyrinthdruckes zur Erklärung der Wirkung des künstlichen Trommelfelles lässt sich nicht aufrecht erhalten. Auch nur ein Druck auf das ovale Fenster findet durchaus nicht immer statt. Wenn er schon in den Fällen ausnehmbar wäre, wo ein mehr weniger starrer Körper an eine Knochenwand einerseits und das Amboss-Stapesgelenk oder ovale Fenster anderseits angestemmt wird, so wird er schwerer verständlich bei der Anwendung glyceringetränkter Watte und direkt unerklärlich, wo kleine Partikel Pulver oder Salbe auf ein häutig verschlossenes ovales Fenster gebracht werden, dessen Richtung von aussen oben nach innen unten geht. Das Gewicht dieser Massen könnte höchstens dann als Druck wirken, wenn der betr. Kranke auf dem anderen Ohre liegt, bei

[1]) Wiener Medicinalhalle 1864, S.-A. Ref. A. f. O. VI. 43.

umgekehrter Lage würde es natürlich im entgegengesetzten Sinne wirken, also druckvermindernd. Es bleibt demnach nur eine Art Pelottenwirkung zur Erklärung eines Druckes übrig, indem ein zapfenförmig gestaltetes Salben- oder Pulverteilchen in das Fenster hineingepresst und durch seine Adhäsion an der ovalen Nische in dieser Stellung erhalten würde.

Ich möchte mich aber überhaupt BEZOLD's Ansicht[1]) anschliessen, dass eine Druckwirkung auf das Labyrinth höchstens kurze Zeit bestehen kann, da sie durch den perilymphatischen oder beide Aquädukte ausgeglichen wird.

Viel ungezwungener erscheint es mir, die günstige Wirkung der Bedeckung des ovalen Fensters dadurch zu erklären, dass durch sie die Fläche desselben der Einwirkung der Schallwellen entzogen wird, die dann einseitig auf das runde Fenster wirken können und die Membran des ovalen nicht am Ausweichen hindern.

Wenn wir 2 Flächen durch einen starren Stab verbinden, der um eine Achse in seiner Mitte drehbar ist und diese Flächen durch elastische Bänder derart befestigen, dass sie nach Nachlassen einer bewegenden Kraft in ihre ursprüngliche Ruhelage zurückkehren, so haben wir eine Vorrichtung die, abgesehen von den Aquäducten, mit dem Mechanismus der Paukenfenster verglichen werden kann. Diese sind durch die inkompressible Flüssigkeit in einem undehnbaren Hohlraum so verbunden, dass die eine den Bewegungen der anderen im entgegengesetzten Sinne ausweichen muss.

Sind beide Flächen gleich gross, gleich gestaltet und gleich gerichtet, so wird eine Bewegung durch einen Luftstoss nicht stattfinden. Diese tritt aber ein:

1. wenn die Flächen verschieden gross sind, wie bei der Wetterfahne: die grössere wird dann weggetrieben, die kleinere dem Luftstoss entgegenbewegt.

2. wenn sie verschieden gestaltet sind, eine vorgewölbt, die andere ausgehöhlt gegen den Luftstoss, wie bei manchen Windrädern: die konkave wird dann weg-, die konvexe entgegengedrängt.

3. wenn sie ungefähr eben, aber verschieden gerichtet sind. Die gegen den Luftstoss senkrecht gerichtete wird ab-, die andere zugetrieben.

[1]) S. u. Physiologie.

Ähnlich können wir uns die Wirkung des künstlichen Operculum denken:

1. es verdeckt ganz oder verkleinert, wenn mit der Wand der Nische in Verbindung, die Fläche des ovalen Fensters.

2. es macht die Gestalt der Membran zu einem ungünstigeren Angriffspunkt für den Luftstoss.

3. es verändert die Richtung der Ebene derselben.

Nasse Watte erschwert den Übergang von Schallwellen auf das Labyrinthwasser, da sie die vermittelnde elastische Membran ausschaltet (s. Physiologie p. 21).

Den grossen Unterschied in der Beweglichkeit labyrinthwärts zwischen isoliertem ovalen und runden Fenster wies BEZOLD [1]) nach.

Versuche, bei denen ich über 2 mit Haut überspannte kommunizierende Röhren einen Glastrichter setzte und durch ihn auf beide zugleich Luftstösse einwirken liess, haben nur das Einwärtsgehen der grösseren und das Vertreiben der kleineren Membran erkennen lassen. Versuche mit vermehrter Belastung und Spannung verliefen bis jetzt resultatlos.

Die Schallwellen gehen bei Fehlen oder Unterbrochensein der Kette aus der Luft der Paukenhöhle durch die Membranen der Fenster auf das Labyrinthwasser über. Die membranös befestigte Platte des Steigbügels ist nach JOH. MÜLLER's Untersuchungen einer Membran etwa gleichwertig. Denken wir uns gleich starke Schallwellen durch beide Fenster zugeleitet, so kann die Membrana basilaris oder die REISSNER'sche nicht bewegt werden, [2]) da ihr Inhalt nicht zusammengedrückt werden kann und als ganzes nicht ausweichen kann, weil auf beiden Seiten gleicher Druck herrscht. Werden durch Beeinflussung eines Fensters die Stösse ungleich gemacht, so können die beiden membranösen Wände des Canalis cochlearis ausweichen.

Ob die Stösse zuerst auf die REISSNER'sche oder auf die Basalmembran wirken, wird gleich sein, da die eine den Einbiegungen der anderen folgen muss. Die Zuleitung durch das ovale und das runde Fenster können wir demnach als gleichwertig betrachten. Notwendiges Erfordernis zum Entstehen einer Wellen-

[1]) A. f. O. XVI, s. u. Physiologie.

[2]) S. u. Physiologie.

bewegung, die die Membranen bewegt und die Nerven erregt, ist Ungleichheit des von den Fenstermembranen ausgeübten Stosses.

Unter normalen Verhältnissen überwiegt der Druck des Steigbügels bei weitem den vom runden Fenster.

Wenn der Chirurg eine Resektion an einem ankylosierten Gelenk vornimmt, so ist der blutige Eingriff nur ein Teil der Behandlung. Mindestens gleichwertig mit ihm ist die Nachbehandlung, die durch einen geeigneten Verband und passive Bewegungen die Bildung einer Art neuen Gelenkes zu erreichen strebt. Ohne diese Nachbehandlung oder auch nur bei mangelhafter Durchführung derselben, würde sich ein Schlottergelenk herausbilden, und der Kranke schlimmer daran sein, wie vorher.

Wenn der Augenarzt, — um den oft angeführten Vergleich weiter zu verfolgen —, die undurchsichtige Linse entfernt, so giebt er dem Patienten ein passendes Glas, welches ihm eine mittlere, für seine Beschäftigung passende Sehschärfe ermöglicht.

Wenn wir einem Schwerhörigen den Steigbügel entfernen, — von dem runden Fenster können wir zur Zeit noch nichts aussagen, — so müssen wir ihm einen Ersatz für die entfernten Teile bieten, der sich möglichst den normalen Verhältnissen nähert. Auf die Akkomodation müssen wir beim Ohre zunächst ebenso verzichten, wie beim Auge, wie KESSEL [1]) schon hervorhob. Die Versuche zu einer Ohrenbrille sind häufig gemacht mit dem sogenannten künstlichen Trommelfell. KESSEL schlägt in Bonn Korrektionsapparate für das stapeslose ovale Fenster vor, die eine Labyrinthdruckregulierung ermöglichen. Vermehrte Beweglichkeit durch verminderte Spannung ist durch Luftverdichtung und -Verdünnung zu erreichen (s. S. 189).

Wir müssen also, und damit schliesst sich der Kreis dieser Betrachtungen, unsere Operationen derart einrichten, dass wir jederzeit das für den betreffenden Fall günstigste Verhältnis zwischen der Spannung oder Belastung der beiden Fenster erproben und möglichst dauernd herstellen können. Das ist natürlich nur dann möglich, wenn mindestens eins von beiden Fenstern frei unserem Auge und unseren Instrumenten zugänglich ist und bleibt.

Das runde Fenster liegt in seiner Nische tief verborgen und ist ausserdem derart gerichtet, dass es unserem Auge nur in Aus-

[1]) Über Tenotomie etc.

nahmefällen sichtbar ist und auch durch Abfraisen des überstehenden Promontoriumrandes nur der Sonde zugänglich sein würde. Bei der überaus häufigen Falten- und Strangbildung in der runden Nische, der Unregelmässigkeit der Stellung und Wölbung des zweiten Trommelfelles würde auch dann noch die Beurteilung etwaiger krankhafter Veränderungen nach dem jetzigen Stand unserer Wissenschaft äusserst schwierig und unsicher sein.

Immerhin werden Versuche, wie sie von SIEBENMANN und mir ausgeführt wurden: die runde Nische mit Vaselinetampons zu verschliessen und sowohl mit als ohne dieselben Hörprüfungen anzustellen, uns wertvolle Aufschlüsse über die Wirksamkeit des runden Fensters verschaffen können. Auch die Möglichkeit, durch Prothesen der runden Membran Hörverbesserung herbeizuführen, scheint mir nicht ausgeschlossen. Gelegenheit zu solchen Versuchen bieten sich Jedem, der die radikale Freilegung der Mittelohrräume ausführt. Besonders bei alten, lange trockenen Fällen, wo die Haut der neugebildeten Knochenhöhle dünn und glänzend ist, stellen sich ja die Verhältnisse so klar, wie am anatomischen Präparat dar.

Ein beiderseits radikal Operierter R. H. zeigte in beiden ovalen Fenstern einen blauschwarzen Grund. Links eine kleine Verkalkung in der Membran. Bei Druck auf sie Faltenbildung der Membran mit glänzenden, strahligen Reflexen. Gehör links Flüsterzahlen (72) $^3/_4$ m, mit Vaselinwatte auf dem ovalen Fenster nur 25 cm und dumpfes Gefühl. In etwa 5 Monaten wanderte die kleine dreieckige Verkalkung nach unten unterhalb des ovalen Fensters. Das Hörvermögen änderte sich im Verlauf von 2 Jahren wie unten sichtbar:

Hörprüfung am 28. I. 94.

	W	
R		L
—	R	—
27 —	cL	— 18
	cW	
—	US	—
—	UW	—
—	UL	—
2 cm	FL	5 cm
	St	
(C) c c^1 c^2 c^3		(C) c c^1 (c^2) c^3
c^4 c^5 c^6 c^7 c^8		c^4 (c^5) c^6 c^7 c^8

Hörprüfung am 30. III. 96.

R		L
	W	
5 —	R	— 6
28 —	cL	— 20
4 +	cW	+ 4
+	US	o
+	UW	o
35 cm	UL	
(26) 15 cm	FL	(72) 25 cm
	St	
(C) $c\,c^1\,c^2\,c^3$		(C) $c\,c^1\,c^2\,c^3$
$c^4\,c^5\,c^6\,c^7\,c^8$		$c^4\,c^5\,c^6\,c^7\,c^8$

Ein anderer radikal Operierter zeigte weder bei Verkleben des runden noch des ovalen Fensters eine Veränderung des folgenden Hörvermögens.

R		L
	W	
17 —	R	— 7
23 —	cL	— 13
18 +	cW	+ 30
	US	
	UW	
	UL	
68 cm	FL	48 cm
	St	
(C) $c\,c^1\,c^2\,c^3$		C $c\,c^1\,c^2\,c^3$
$c^4\,c^5\,c^6\,c^7\,c^8$		$c^4\,c^5\,c^6\,c^7\,c^8$

Bei einem Dritten (Otto) trat nach Zukleben des runden Fensters mit Glycerinwatte Veränderung des Hörens wie beistehend ein:

1)

R		L
	W	
12	R	
— 8	cL	
+ 10	cW	
	US	
	UW	
5 cm	UL	
(86) $2^1/_2$ m	Fl	
	St	
C $c\,c^1\,c^2\,c^3$		C $c\,c^1\,c^2\,c^3$
$c^4\,c^5\,c^6\,c^7\,c^8$		$c^4\,c^5\,c^6\,c^7\,c^8$

2)

	W	
R		L
— 10	R	
— 17	cL	
+ 12	cW	
+	US	
+	UW	
10 cm	UL	
(86) 30 cm	Fl	
5 cm	St	
(C) $c\ c^1 c^2 c^3$		$C\ c\ c^1 c^2 c^3$
$c^4 c^5 c^6 c^7 c^8$		$c^4 c^5 c^6 c^7 c^8$

In weit höherem Grade ist uns aber der Steigbügel oder, wo er fehlt, die ovale Nische zugänglich. Die früher seltenen Fälle, wo sie freiliegen, sind nach dem jetzigen Operationsverfahren häufig geworden und bei langer Kontrolle radikal Operierter ist man erstaunt, wie oft der Stapes oder wenigstens seine Schenkel fehlen. Es ist in diesen Fällen dringend zu empfehlen, die ganz harmlosen physiologischen Untersuchungen, Tamponade der Fenster mit Glycerin- oder Vaselinwattekügelchen anzustellen, die mindestens ebenso wertvoll sind wie die Versuche an Tieren oder an Präparaten.

Indikation.

Bei der zur Zeit noch bestehenden Unsicherheit der Erfolge der Steigbügelentfernung, — vom runden Fenster müssen wir noch absehen —, glaube ich die Indikationen der Steigbügelentfernung folgendermassen stellen zu müssen:

1. Beiderseitige Schwerhörigkeit von einer Stärke, dass den Anforderungen, die das Leben an den Patienten stellt, nicht mehr genügt werden kann.

2. Nachweis des Gesundseins des nervösen Apparates und Nachweis der Anzeichen für Erkrankung des schallleitenden Apparates durch die Hörprüfung (s. das betr. Kapitel).

3. Erfolglosigkeit der unblutigen Behandlung während mehrerer Wochen. Katheter mit Dämpfen oder Salmiak. Gleichzeitige Traguspresse, Versuch der Drucksonde und bei undurchgängiger Tube Probeparacentese.

Das schlechter hörende Ohr ist zu operieren.

Technik.

Da das Gelingen der Entfernung des Steigbügels und eine **gründliche Nachbehandlung** nur bei breitem Freilegen des Operationsfeldes und dauerndem Erhaltensein der freien Übersicht Aussicht auf Erfolg hat, ist die laterale Atticuswand, Trommelfell, Hammer, Amboss zu entfernen, die Pauke zu epidermisieren, und womöglich die Tube zu schliessen.

Durch STACKE ist den Ohrenärzten das Verfahren geschenkt, ohne Nebenverletzungen und bei genügender Fertigkeit durchaus sicher die Mittelohrräume freizulegen und für immer frei übersichtlich zu erhalten.

Nachdem wir durch STACKE's Methode gelernt haben, die Mittelohrräume und speziell den Steigbügel freizulegen, dreht sich die ganze Frage der Ausführbarkeit der Steigbügelentfernung 1. um die Stillung der Blutung und 2. für die Fälle knöcherner Ankylose um die Möglichkeit, ohne Schädigung des häutigen Labyrinthes die knöcherne Wand zu durchbrechen.

Zum Gelingen der Operation ist ein Hauptbedürfnis helles Licht. Ich operiere, wenn irgend möglich, bei direktem Tageslicht, ohne Spiegel. Wenn möglich, ist die Operation auf einen hellen Tag festzusetzen. Elektrisches Licht hat den Vorteil, mit Chloroform keine Dämpfe zu bilden, macht aber direkt leuchtend, unangenehme, äusserst störende Reflexe in dem kleinen Operationsfeld. Die Stirnlämpchen haben ausserdem noch den Nachteil, weil durch ihre Sammellinse die Lichtstrahlen bei weiterem Abgehen vom Operationsfeld, divergent gemacht werden, starke Schlagschatten zu werfen, die ausserordentlich stören.

Mir ist, wenn künstliche Beleuchtung erforderlich, das angenehmste Licht das einer grösseren Glühlampe mit Sammellinse auf fahrbarem und senkrecht verschiebbarem Stativ, vor mir stehend und von vorn das Licht in den üblichen Stirnspiegel werfend. Um diesem die verschiedenen Stellungen zu geben, ist ein Einsatz mit zahlreichen dünnen sterilen Taschentüchern bereit zu halten, mit denen man den nicht sterilisierbaren Stirnspiegel anfasst. Mit denselben ist auch der Handgriff der Bohrmaschine anzufassen.

Das früher von mir gebrauchte Petroleum bildet, wie Gas, die Atmungsorgane reizende Dämpfe mit Chloroform, die auch durch gute Ventilation nicht ganz auszuschliessen sind. Ebenso Spiritusglühlicht.

Tiefe Narkose ist durchaus unbedingtes Erfordernis. Am besten ist die Chloroformtropfmethode anzuwenden, bei Potatoren mit vorheriger Morphiuminjektion.

Die Operation wird zunächst, wie STACKE zur Freilegung der Mittelohrräume angegeben, ausgeführt. Hautschnitt bis auf die Spitze des Proc. mast. parallel der Ohrmuschel 1 cm hinter dem Ansatz, sorgfältigste Blutstillung durch Unterbindung, Abdrehen oder Umstechen. Durchschneiden des Periostes, wieder Blutstillung und Zurückschieben desselben, vorn bis die Wurzel des Jochbogens sichtbar wird.

Die häutige Gehörgangsauskleidung reisst gewöhnlich beim Abheben von der Wand ab ohne zu bluten, kleine Stränge, die besonders von der Fissura tympanomastoidea ausgehen, sind scharf zu trennen.

Blutungen aus dem Knochen bringt man jetzt und während der Operation am Knochen am besten dadurch zum Stehen, dass man mit einem halbspitzen Instrument fest auf die blutende Stelle im Knochen drückt und leicht drehende Bewegungen ausführt. Früher nahm ich das Griffende einer Pincette dazu, jetzt habe ich mir 2 Instrumente anfertigen lassen, um den Druck auch in der Tiefe ausüben zu können. Am Tegmen, Facialis und sonstigen dünnen, gefährlichen Stellen ist das Verfahren natürlich nicht anwendbar.

Die Instrumente (s. Fig. 13) haben einen



Fig. 13.

kräftigen Griff und sehr kräftigen Schaft, der allmählich bis zu der stumpfen Spitze zuläuft. Sie werden auf die blutende Knochenstelle aufgesetzt und unter drehenden Bewegungen ein starker Druck ausgeübt. Dadurch werden die knöchernen Gefässkanalwände zusammengedrückt und eine aseptische Tamponade erzielt. Auch die spaltförmigen längsgetroffenen Arterienkanäle der knöchernen Hinterwand kann man durch starkes Längsreiben mit dem abgebogenen Instrument b schliessen.

Ein Lappenschnitt durchs Trommelfell, wie ihn BLAKE zur Stapesentfernung angab oder ein Schnitt vom Hammer bis unten hin, entlang am hinteren Limbus verhindert, dass Knochensplitter am Trommelfell hängen bleiben und das Operationsfeld beengen. Das Gefässbündel, welches von der oberen Gehörgangswand auf den Hammer übergeht, ist zunächst besser nicht zu durchtrennen wegen der Blutung. Auch die beiden grossen Knöchelchen lasse ich zunächst am Platze, da sie das beste Orientierungsmittel sind. Blendet die Spina, wird sie weggeschlagen. Dann wird die laterale knöcherne Paukenwand abgemeiselt und mit der elektrisch getriebenen Fraise die Wundränder geglättet. Es liegen dann Hammer, Amboss und Chorda frei da. Letztere ist leicht nach unten zu schieben oder wird ohne grossen Schaden durchtrennt (s. Fig. 14).

Trennung des Amboss-Steigbügelgelenkes und Entfernung des Amboss. Von nun an beginnt auch die geringste Blutung störend zu werden.

Ich habe sämtliche blutstillende Mittel versucht, die die Örtlichkeit erlaubte. 20 % Cocain, fein gepulvertes Antipyrin, desgl. Kal. permangan., Wasserstoffsuperoxyd, Alaun entweder bei der Operation oder im Verlauf der Nachbehandlung radikal Operierter oder auch bei Polypenabschnürung. Sie helfen alle so gut wie nichts. Auch die physiologischen Styptica, z. B. WRIGHT's [1]), aus Thymusdrüse des Kalbes bereitete, habe ich wenigstens am Kaninchenohr geprüft. Da sie absolut wirkungslos war und mir Prosektor SCHMORL die Unzuverlässigkeit solcher Präparate bestätigte, habe ich sie auch aufgegeben. Alle chemischen Blutstillungsmittel haben ausserdem die grosse Gefahr, dass Reste von

[1]) LANCET 25. II. 93.

ihnen in das eröffnete Labyrinth dringen und dort schaden können.

Siedender Wasserdampf, der bei gynäkologischen Operationen so vorzüglich styptisch wirkt, ist wegen der Facialisnähe ausgeschlossen, Ferrum sesquichlor. wegen des Verschmierens des Operationsfeldes.

So bleibt uns nur das mechanische Mittel, die Knochengefässe zu verstopfen. Nach MACEWEN [1]) hinterlässt die Fraise (burr) eine glatte, polierte Fläche, auf der man alle dunklen Gegen-

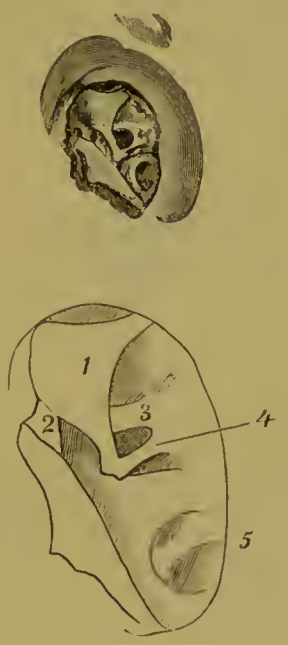

Fig. 14.
1. Amboss. 2. Hammerhals. 3. Facialiskanal. 4. Stapediussehne. 5. Rundes Fenster.

stände, wie sie durch die Buchten des Antrums oder der angrenzenden Zellen gegeben sind, leicht erkennen kann, ehe sie geöffnet sind. Auch STACKE schreibt von kleinen Fraisen, dass sie ein zuverlässiges und ausserordentlich förderndes Abfraisen und Abfeilen der Knochenoberfläche an jeder Stelle, auch in den kleinsten Buchten ermöglichen. Die wenigen Versuche, die ich bis jetzt am Lebenden bei Aufmeisselungen mit ihnen gemacht habe, geben mir die Hoffnung, dass wir mit diesem Instrument die

[1]) Infective Diseases of the brain etc., S. 299.

technischen Schwierigkeiten, die sich der Steigbügelentfernung entgegenstellten, zum allergrössten Teil überwinden werden.

Der Vorschlag KESSEL's, zweiseitig zu operieren, ist nicht zu empfehlen. Auch wenn die Abtragung der lateralen Acticuswand aseptisch geschieht und im Verlauf der Vernarbung keine Entzündungserreger durch Verband oder Tube in die Pauke gelangen, so schwillt doch die Schleimhaut der Pauke und besonders der engen ovalen Nische [1]) so an, dass auf Wochen und vielleicht Monate eine so klare Übersicht wie bei der ersten Operation nicht zu erreichen ist. Am klarsten sind die Verhältnisse, wenn Monate nach völliger, trockener Epidermisierung vergangen sind.

Ist der Amboss entfernt (s. Fig. 15 [Stapes zu hell gezeichnet]),

Fig. 15.

so wird der Kopf des Steigbügels, der an seiner Gelenkgrube leicht zu erkennen ist, mit einer Ohr-Hakenpincette gefasst und leicht angezogen, ohne seitliche Biegungen.

Häufiger bei Sklerose als bei den Folgezuständen von Eiterungen brechen die Schenkel ab (s. o. u. Ätiologie).

Folgt er nicht leicht, so lasse man ihn lieber stehen und gehe an die Basis des ganz erhaltenen Knöchelchens. Ich habe, wie oben beschrieben, einmal mit dem Meissel die ankylotische Platte zu entfernen gesucht. Zweimal [2]) hinderte die Blutung jeden Versuch, da Zurechtfinden unmöglich war. Bei dem Falle Sch. hörte die Orientierung auf, sobald die Schenkel abgebrochen waren.

Nach Versuchen an Präparaten glaube ich nun, dass es das beste sein wird auf dem oberen hinteren Abhang des Promontoriums, also dem vorderen unteren Rand der Nische einen $^1/_2$ mm grossen Kugelbohrer aufzusetzen und ein Loch an der Grenze des ovalen Fensters und der Stapes-Fussplatte zu bohren.

[1]) Siehe die Tafeln.

[2]) BARTH, Schäfer.

Die ovale Nische bietet eine vorzügliche Führungsrinne für den Bohrer, die fast millimeterdicke steinharte Promontoriumwand eher durchzubohren als selbst eine knöcherne Verwachsung des Steigbügels ist deshalb ausgeschlossen, weil letztere entweder aus spongiösem Knochen oder Verkalkung besteht.[1]) Natürlich ist der Druck immer nach vorn unten, entfernt vom Facialis auszuüben, der übrigens vorn über 1 mm lateral von der Platte liegt (s. die Tafeln). Ist ein kleines Loch gebohrt, was durch häufiges Sondieren festzustellen ist, so kann man einen kleinen, einen halben mm breiten, festen, Häkelnadel ähnlichen Haken einführen und die Platte stückweise oder im Ganzen nach aussen bringen.

Notwendig sind Fraisen mit sehr feinen und zahlreichen Zähnen. Die grobzähnigen laufen wie ein Zahnrad über dem Knochen fort und sind nur mit einer Gewalt festzuhalten, die jedes vorsichtige sondierende Arbeiten ausschliesst. Ich habe mir sogenannte Finierer unter den zahnärztlichen Instrumenten ausgesucht und an stählerne Ansätze schweissen lassen. Ihre Breite darf nicht über $^1/_2$ mm betragen.

Man kann den Gang des Bohrers auch ohne Regulator, der an meinem Apparat fehlt, vorzüglich dadurch verlangsamen, dass man den Ansatz gegen die hintere untere Gehörgangswand drückt. Die Drehungen können durch die Reibung völlig aufgehoben werden und man kann den Bohrer in Ruhe in den vorderen unteren Nischenwinkel schieben, um ihn erst dort loszulassen. Jetzt habe ich mir einen Tretkontakt konstruiert, halte den Elektromotor auf stärksten Strom eingestellt und schliesse den Strom kürzer oder mit Unterbrechungen, wenn der Motor langsam gehen soll.

Am Präparat mit beweglichem Stapes kam es vor, dass die Platte in das Labyrinth gedrückt wurde. Da die Fraise nur bei starrem Ringband gebraucht wird, wird das am Lebenden vermeidbar sein.

Da wir mit der Entfernung des Steigbügels auf seine physiologische Rolle verzichten, so wird es sich gleich bleiben, ob wir an Stelle des knöchernen Verschlusses des ovalen Fensters einen häutigen Verschluss an genau dieser Stelle oder etwas tiefer und mehr nach vorn zu erreichen suchen. Wie man am besten an

[1]) S. oben pathol. Anat.

Serienschnitten (s. die Tafeln) sieht, liegt unterhalb des ovalen Fensters das häutige Labyrinth medial einen Millimeter weit von der Knochenwand entfernt, also auch hier würde es durch die Durchbohrung derselben nicht geschädigt werden. Nur wenig näher liegt nach unten die REISSNER'sche Membran. Wir können also ohne Bedenken auch beim Ohre an Stelle der Staaroperation die Iridektomie setzen.

Ausgebrochene Stücke der Labyrinthwand, die in das Vestibulum fielen, wurden in FARACI's Tierversuchen [1]) ohne Schaden bindegewebig eingekapselt, wenn keine Infektionsträger an ihnen hafteten.

Nach Entfernung des Stapes ist das ovale Fenster mit Jodoform- 1 borsäure- 4 - mischung [2]) zu bedecken und der Hammer nach Durchtrennung seiner Sehne und Umschneiden des ganzen Trommelfellrestes zu entfernen. Auskratzen der Tubengegend und reichliches Einpulvern von Jodoformborsäure daselbst. Naht der Wunde hinter dem Ohr und feste Tamponade des Gerhörgangs. Spaltung der häutigen Auskleidung machte sich mir nicht nötig.

Die Nachbehandlung geschieht nach den von STACKE entwickelten Gesichtspunkten:

Sorgfältige Tamponade aller Nischen mit aseptischer Gace, bis völlige Epidermisierung des ganzen Hohlraumes erfolgt ist.

MOURE schreibt in seiner Abhandlung du traitement chirurgical de la surditè et des bourdonnements: Nicht nur vermag die Operation der Steigbügelentfernung nichts gegen den Sklerose-prozess selbst, dessen Pathogenie uns unbekannt ist, sondern es ist nicht zweifelhaft, dass es Fälle giebt, in denen die Ossifikation trotz aller Behandlung damit endet, das runde Fenster zu schliessen, wie sie es that, als die Stapesplatte am Platze war. Die Kasuistik zeigt, dass solche Fälle zu den Ausnahmen gehören.

MOURE [3]) glaubt, dass Verschlechterung durch die Operation möglich ist, ausgenommen bei Synechien und Narbenankylosen. Seine Furcht, dass bei STACKE's Operation das ovale Fenster durch Bindegewebswucherung verdeckt werden könnte, ist bei sach-

[1]) Chirurgia dell' orrechio medio, p. 410.
[2]) MACEWEN, Pyogenic diseases, 296.
[3]) Bordeaux. Feret et fils, 1896.

gemässer Nachbehandlung unbegründet. Ich habe über 100 mal Atticusoperationen oder radikale Freilegung nach STACKE ausgeführt und kann mich keines Falles entsinnen, wo nach langem Trockensein der Höhle der Stapes oder das ovale Fenster nicht mindestens in derselben Deutlichkeit wie bei der Operation erschienen wäre. Das trat sogar bei den ersten Fällen ein, mit denen ich STACKE's Operation in die Hallesche Ohrenklinik einführte.

Wenn POLITZER die Befürchtung ausspricht, dass auch ein operativer Eingriff einen dauernden Nutzen nicht schaffen könnte, sondern die Knochenwucherung zu neuem Verschluss des ovalen Fensters führen würde, so ist zu bedenken, dass, selbst wenn die Wucherung in demselben Masse fortwüchse, sie zur Ausfüllung des ganzen leeren, breiten ovalen Fensters eine Zeit brauchen würden, die das Resultat der Behandlung bis etwa zum Lebensende bestehen liesse.

Als künstliches Operculum sind verschiedene Mittel zu versuchen, zunächst Vaselinwatte. GOMPERZ Borsäure, die mehrere Monate festhielt, ist schon ein ganz erfreulicher Erfolg. Zu starrer Verschluss des ovalen Fensters kann, allerdings nur zugleich mit dem des runden Fensters durch konsequente Nachbehandlung mit Traguspresse und Luftverdichtung und -verdünnung beweglicher gemacht werden (siehe mein Fall Magister).

Da übrigens die Insertionen der Sehnen des Tensor und Stapedius nicht notwendig durch die Extraktion der Steigbügelplatte verletzt werden müssen, so würde eine Verbindung derselben mit einer Prothese und dadurch Herstellung einer gewissen Akkomodation nicht undenkbar sein. Ein beliebig langer Streifen Trommelfell und Gehörgangshaut mit Hammerhals und Tensorsehne würde sich mit dem Stapeskopf verbinden und der eine Schenkel auf das häutig verschlossene ovale Fenster, der andere auf den hinteren Nischenrand gestützt zur Übertragung der Wirkung beider Muskeln verwerten lassen. Doch das sind Zukunftsträume.

VIII. Schluss.

Ich bin am Schlusse meiner Arbeit. Ich habe es für nötig gehalten, nachdem die moderne Ohrenheilkunde Gefahr lief, in der Allgemeinchirurgie aufzugehen [1]), nachdem die allgemeine Chirurgie die Früchte jahrelanger Spezialarbeit als anerkennenswerte Huldigung wohlwollend entgegengenommen und ihrem Besitzstand einverleibt hat, die Spezialkollegen einmal wieder an die andere Seite unserer Disziplin, die funktionelle, zu erinnern.

Ich habe mit möglichster Vollständigkeit und Objektivität die einschlägigen Arbeiten wiedergegeben, um eine breite Grundlage zu schaffen, auf der nach jeder Seite hin weitergebaut werden kann.

Nachtrag.

Während der Drucklegung meiner Arbeit erschien ein Essai über Stapesentfernung von GRUNERT im Archiv für Ohrenheilkunde XLI. Das einzige Neue, was ich darin fand, war, dass das Labyrinthwasser bei Stapesankylose „nur Verdünnungen und Verdichtungen seiner Massenteilchen bildet", also durch Druck kompressibel ist. Zwei nach meinem Abgang von Halle versuchte Stapesentfernungen misslangen, eine, obwohl der Stapes „schlotterte", dagegen wurde 1895

[1]) Die nächste praktische Folge war, dass in Breslau die otiatrische Professur einging und Otiatrie nach der künftigen Prüfungsordnung von Chirurgen geprüft wird.

in Halle bei einer Radikaloperation wegen Eiterung und Cholesteatom der Stapes bei normalhörendem anderen Ohr unbeabsichtigt entfernt.

Rührend ist die Sorgfalt, mit der wie schon von SCHWARTZE (Handbuch II. p. 787) auch von GRUNERT mein Name vermieden wird. Mehrmals liest man: „die zuerst in der Halleschen Ohrenklinik ausgeführte Operation". Von wem? fragt der Leser. In Referaten und Citaten z. B. MOURE liest er dann „die zuerst von SCHWARTZE angegebene" oder „zuerst von SCHWARTZE ausgeführte Operation", ohne Widerspruch dagegen von Halle aus.

Als einer meiner Nachfolger das Unglück hatte, dass ein von ihm Operierter infolge einer Verletzung bei der Operation oder vielmehr der falschen Nachbehandlung derselben starb, wurde gewissenhaft sein Name angegeben. Archiv für Ohrenheilkunde XXXVIII. 221.

Wenn nun jetzt GRUNERT den von mir zuerst und bis jetzt einzig in dieser Weise operierten Fall direkt zu seinen „eigenen Erfahrungen" rechnet S. 312/13, so ist das ein Verfahren, dessen Kritik ich dem Leser meiner Arbeit überlassen muss.

Verzeichnis der Abbildungen.

1. Die mediale Wand der Paukenhöhle.
2. Horizontal-Sägeschnitt durch das rechte Schläfebein von oben.
3. Schema der Schnecke.
4. Paukenfenster von aussen links.
5. Stapesplatte von innen links.
6. Operativ freigelegte Exostose auf dem Promontorium.
7. Neugebildetes Trommelfell nach Atticfreilegung.
8. Durchschnitt durch einen operativ entfernten Stapes.
9. u. 10. Haftbänder zwischen Stapesplatte und häutigem Labyrinth.
11. Knorpelplatte am Präparat abgehoben.
12. Ein Stück Fussplatte, ausgebrochen am normalen Präparat.
13. Instrumente zur Stillung von Knochenblutung.
14. Operationsfeld nach Abtragen der lateralen Atticwand.
15. Dasselbe nach Entfernung des Amboss.

Lippert & Co. (G. Pätz'sche Buchdr.), Naumburg a/S.

Tafel I.

A. Serienschnitte vertikal auf die Längsachse der Pyramide (ungenau Frontalschnitte) von einem $2^1/_2$ jährigen Knaben. Im Schema von Fig. 11 ×:

1. Membrana Reissneri.
2. Membrana fenestrae rotundae.
3. Stapesplatte.
4. Facialis.
5. Promontorium.
6. Aquaeductus vestibuli.
7. Perilymphatischer Raum.
8. Utriculus.

B. Serienschnitte in der Ebene des Trommelfelles. Im Schema von Fig. 19 ×:

1. Vorhof.
2. Stapesplatte.
3. Facialis.
4. Stapedius.
5. Canal. semicirc. lateral.
6. Membrana basilaris.
7. Promontorium.
8. Membrana fenestrae rotundae.

8
4
6
7
3
1
2
5
11.×
1.
2.
3.
4.
5.
6.
7.
8.
9.
10.

11.
12.
13.
14.
15.
16.
17.
18.
19.
20
21.
22.
23.
24.
25.

5
2
1
6
7
8
3
4
19.×
1.
2.
3.
4.
5.
6.
7.
8.
9.
10.


11.
12.
13.
14.
15.
16.
17.
18.
19.×
20.
21.
22
23.
24.

Tafel II.

Horizontale Serienschnitte von einer 30-Jährigen. Im Schema von Fig. 24 ⋋:

1. Stapesplatte.
2. Facialis.
3. Meatus auditorius internus.
4. Vorhof.

Im Schema von Fig. 41 ⋋:

1. Membrana fenestrae rotundae.
2. Untere Schneckenwindung.
3. M. stapedius.
4. Facialis.
5. Meat. aud. int.
6. Canal. sem. post.
7. Nerv. Jacobson.
8. Aquaeductus vestibuli.



24.×

5.

4.

3.

2.

1.

10.

9.

8.

7.

6.

18.

17.

16.

15.

14.

13.

12.

11.

25.

24.

23.

22.

21.

20.

19.

30.

29.

28.

27.

26.



41.×

37.

38.

39.

40.

41.×

42.

43.

44.

45.

46.

47.

48.